

Vårdprogram för Sarkoidos

Innehåll

* Uppdaterat januari 2018

Förord *	3
1. Författarregister *	4
2. Jäv *	4
3. Epidemiologi *	5
4. Immunologi och patogenes	6
5. Genetik	8
6. Kliniska manifestationer	9
6.1 Andningsvägar och lungor	9
6.2 Extrapulmonella	12
6.2.1 Ögon	13
6.2.2 Nervsystem	15
6.2.3 Hud	17
6.2.4 Hjärta *	20
6.2.5 Njurar, hyperkalcemi, hyperkalciuri	26
6.2.6 Lever, mjälte	28
6.2.7 Gastrointestinalkanalen	29
6.2.8 Muskler och skelett/leder	30
6.2.9 Fatigue	31
7. Pulmonell hypertension vid sarkoidos	33
8. Graviditet och sarkoidos	34
9. Diagnostik	35
10. Patologisk och cytologisk diagnostik	38
11. Radiologi	44
12. Fysiologi	48
13. Behandling *	49
14. Naturalförlopp och prognos	54

Förord

Sarkoidos är ur många aspekter en utmanande sjukdom. Genesen är fortfarande okänd trots betydande forskningsinsatser och sjukdomens mångfacetterade kliniska uttryck kan förvillra. Det genetiska inflytandet är betydande. Således får patienter ur olika etniska grupper ofta manifestationer från helt skilda organsystem och dessutom skiljer sig sjukdomens aktivitet och utveckling ofta mycket åt.

Många olika specialister inom det medicinska fältet kommer under sin läkargärning att möta patienter med sarkoidos. Det gäller förstås i första hand lungmedicinare eftersom sjukdomen i någon form nästan alltid engagerar lungorna. Men även andra specialister, exempelvis allmänmedicinare, dermatologer, nefrologer, oftalmologer, kardiologer, radiologer, patologer, neurologer och reumatologer kommer att möta patienter som har organspecifika symtom orsakade av denna systemiska inflammationssjukdom. Den inte sällan komplexa sjukdomsbilden gör det angeläget att olika specialister samverkar för att patienten ska få bästa möjliga omhändertagande.

Inte minst när det gäller sarkoidos har behovet av ingående fenotypning av varje enskild patient blivit alltmer uppenbar eftersom vissa fenotyper numera starkt kan relateras till

specifika genotyper. Genotypen i sig kan ha stor betydelse för sjukdomens prognos, som idag tack vare genotypning är betydligt säkrare att förutse än vad som tidigare varit fallet. Bättre fenotyper och genotypning blir naturliga led i framtidens mer skraddarsydda behandlingar, inte minst sedan nya biologiska läkemedel kommit att erbjuda nya terapeutiska, men ekonomiskt ofta dyrbara alternativ.

År 2005 utgavs i Studentlitteratur (Selroos O, Eklund A, red) regi boken Sarkoidos. Den kom också att utgöra underlaget för Svensk Lungmedicinsk Förenings vårdprogram om sarkoidos. Föreningen har funnit det lämpligt att nu uppdatera vårdprogrammet och undertecknad åtog sig att ansvara för att omarbetningen genomfördes. Vid utarbetandet av det nya vårdprogrammet har en rad kollegor såväl inom som utom den lungmedicinska specialiteten förtjänstfullt och ideellt bidragit på olika sätt med sin expertis. Vi hoppas alla att programmet i sina olika delar ska vara till nytta i den kliniska vardagen.

Solna den första januari 2014

Anders Eklund

Uppdatering

I syfte att hålla Vårdprogrammet aktuellt har vissa kapitel uppdaterats. Det gäller Epidemiologi, Hjärtsarkoidos och Behandling. Några nya författare har bidragit till uppdateringen. Ändrade avsnitt i Vårdprogrammet har markerats med *.

Solna i januari 2018

(AE)

Författarregister ** Uppdaterat januari 2018*

Namn	Titel	Arbetsplats
Olov Andersson	Med.dr., överläkare	Tema inflammation och infektion, Lung Allergi Nya Karolinska Universitetssjukhuset, Solna
Ulrika Bitzén	Med.dr., specialistläkare	BFC, Klinisk Fysiologi och Nuklearmedicin Skånes Universitetssjukhus, Lund
Anders Blomberg	Professor, överläkare	Medicincentrum, Lung- och Allergisektionen Norrlands Universitetssjukhus, Umeå
Lou Brundin	Professor, överläkare	Neurologiska kliniken, Institutionen för klinisk neurovetenskap Nya Karolinska Universitetssjukhuset/Karolinska Institutet, Solna
Pernilla Darlington	Med.dr., specialistläkare	Medicinkliniken, Södersjukhuset, Stockholm Institutionen för medicin, Karolinska Institutet
Jonas Geir Einarsson	Specialistläkare	Lung- och allergikliniken Skånes Universitetssjukhus, Lund
Anders Eklund	Seniorprofessor	Institutionen för medicin/Lung Allergi Karolinska Institutet/Nya Karolinska Universitetssjukhuset, Solna
Per Eldhagen	Specialistläkare	Tema Hjärta Käril Nya Karolinska Universitetssjukhuset, Solna
Göran Elmberger	Docent, överläkare	Avdelningen för patologi och cytologi Universitetssjukhuset, Örebro
Sven-Göran Fransson	Docent, överläkare	Röntgenkliniken, Thoraxradiologiska sektionen Universitetssjukhuset, Linköping
Johan Grunewald	Professor	Institutionen för medicin/Lung Allergi Karolinska Institutet/Nya Karolinska Universitetssjukhuset, Solna
Susanna Kullberg	Med.dr., specialistläkare	Tema inflammation och infektion, Lung Allergi Nya Karolinska Universitetssjukhuset, Solna
Kenneth Nilsson	Med.dr., överläkare	Medicincentrum, Lung- och Allergisektionen Norrlands Universitetssjukhus, Umeå
Magnus Nisell	Med.dr., överläkare	Tema inflammation och infektion, Lung Allergi Nya Karolinska Universitetssjukhuset, Solna
Anders Planck	Med.dr., överläkare	Medicinkliniken, Kärnsjukhuset, Skövde
Olof Selroos	Professor emeritus	Selroos Medical Consulting AB, Lund
Peder Sörensson	Med.dr., överläkare	Tema Hjärta Käril Nya Karolinska Universitetssjukhuset, Solna
Leif Tallstedt	Docent, överläkare	S:t Eriks Ögonsjukhus, Stockholm Karolinska Institutet, Solna
Per Wollmer	Professor, överläkare	Klinisk fysiologi och nuklearmedicin Diagnostiskt centrum, Skånes Universitetssjukhus, Malmö

Deklaration av jäv ** Uppdaterat januari 2018*

Ingen av vårdprogrammets författare har angivit någon position där jäv skulle kunna inverka på innehållet i texten.

Epidemiologi

* Uppdaterat januari 2018

Anders Eklund, Susanna Kullberg, Johan Grunewald

Under den period då obligatoriska skärmbildsundersökningar ännu genomfördes upptäcktes ofta personer utan symtom men med röntgenologiska lungförändringar förenliga med sarkoidos. Mer än hälften av alla diagnostiserade fall upptäcktes på detta sätt. Diagnosen säkerställdes dock sällan med biopsi eller andra undersökningar. Prevalensen tycks variera mycket mellan olika geografiska regioner och mellan etniska grupper. Vilken roll genetik, omgivnings-exponering och förekomst av smittämnen spelar är ännu oklart

Fram till 2016 publicerades under drygt 30 år inga nya i Sverige baserade epidemiologiska studier om sarkoidos. Före 2016 var den senaste undersökningen publicerad 1984 av Hillerdal et al. Den gjordes i Uppsalaregionen och visade en medelincidens på 19/100 000 individer per år i åldersgruppen 15-75 år. Detta innebar att ca 1500 nya fall av sarkoidos borde diagnostiseras på nationell nivå varje år givet likartad fördelning över landet.

Under 2016 bröts den långvariga avsaknaden av epidemiologiska studier av sarkoidos då Arkema et al publicerade en omfattande ny registerbaserad epidemiologisk studie som belyste incidens och prevalens av sarkoidos i Sverige. De register som användes täckte slutenvårdstillfällen 1964-2013 och öppenvårdsbesök på grund av sarkoidos 2001-2013. Under 2013 konstaterades att mer än 16 000 patienter levde med diagnosen och genomsnittsåldern hos dessa var 56 år. Beroende av hur strikt fall registrerades varierade incidens och prevalens en del, men om minst två som sarkoidos registrerade besök krävdes var prevalensen 160/100 000. Högst prevalens noterades i ganska glest bebodda områden i relativt nordligt belägna regioner (ex. Jämtland, Västerbotten) medan andra områden (ex. Gotland) uppvisade lägre förekomst av sarkoidos (variation 105 - 278/100 000). Förekomsten av sjukdomen talar inte för en fästingburen smitta då de områden som haft mest fästingar uppvisade låg prevalens av sarkoidos.

Incidensen var genomsnittligt 12/100 000 men varierade också den beroende på definitionen av fall. Den högre incidenssiffran (19/100 000) som rapporterades av Hillerdal et al 1984 beror sannolikt på att bara var tredje i den studien fångades upp på grund av symptom medan resterande antingen registrerades genom skärmbildsscreening eller av en slump. I Arkemas studie var diagnosen säkrare, men kliniskt "tysta" fall fångades inte upp.

Till skillnad från vad som tidigare rapporterats insjuknade män i något högre grad (56%) än kvinnor. Åldern vid insjuknandet skiljde sig också åt genom att män oftast fick sarkoidos cirka 10 år tidigare, när de var 30-50 år gamla, medan kvinnor uppvisade ett över tid mer spritt insjuknande med en något senarelagd ålderstopp. Deras medelålder var 50-60 år. Vid en jämförelse mellan Hillerdals och Arkemas studier noteras att åldern hos patienterna i det senare arbetet var cirka 10 år högre. En förklaring kan vara att en förskjutning i insjuknandeålder faktiskt skett över

tid. Mer sannolikt är dock att symptomgivande sarkoidos, vilket krävdes för inklusion i Arkemas studie, diagnosticeras senare än asymtomatisk, ofta slumpmässigt diagnosticerad sjukdom.

Att män tycks insjukna i något yngre ålder än kvinnor kan ha flera utöver rent hormonella orsaker. Män kan t.ex. yrkesmässigt tänkas bli tidigare eller annorlunda exponerade för sjukdomsframkallande agens än kvinnor.

Den tidigare allmänna uppfattningen att antalet insjuknade i sarkoidos verkar ganska konstant över tid bekräftades i Arkemas undersökning. Utbildningsnivån verkar inte spela någon betydande roll för risken att få sarkoidos.

I Arkemas undersökning kunde man inte särskilja individer med respektive utan Löfgrens syndrom då syndromet inte registreras separat. Liksom tidigare är dock uppfattningen att de flesta patienterna med Löfgrens syndrom insjuknar under vårmånaderna om de är HLA-DRB1*03 positiva. De som har motsvarande akuta kliniska bild men en annan HLA-uppsättning har en jämnare spridning av insjuknande över året.

Familjär förekomst av sarkoidos har, liksom tvillingstudier, pekats på en genetisk komponent som ökar risken för att insjukna i sarkoidos. Om man har en förstagsgradsläkting med sarkoidos ökar risken omkring fyra gånger att få sjukdomen jämfört med om ingen i familjen har sjukdomen. Den ärftliga faktorn har dock begränsad betydelse. Å andra sidan pekar lokala utbrott i form av kluster på att exponering för något okänt ämne kan spela en roll. Vilken betydelse genetiken har i jämförelse med andra tänkbara faktorer är ännu föremål för studier. Det kan noteras att i områden med stor etnisk variation som i storstäderna är sarkoidos något ovanligare än i de glesare befolkade nordligare regionerna i Sverige.

I ett arbete publicerat 2018 redovisade Rossides et al en registerstudie av drygt 8 000 sarkoidospatienter och tio gånger fler kontroller. Han fann i denna att risken för prematur död var förhöjd vid sarkoidos.

Referenser

- Hillerdal G, Nou E, Osterman K, Schmekel B. Sarcoidosis: epidemiology and prognosis. A 15-years European study. *Am Rev Respir Dis* 1984; 130: 29-32.
- Milman N, Selroos O. Pulmonary sarcoidosis in the Nordic countries 1950-1982. *Epidemiology and clinical picture. Sarcoidosis* 1990; 7: 50-7.
- Grunewald J, Eklund A. Löfgren's syndrome: human leukocyte antigen strongly influences the disease course. *Am J Respir Crit Care Med* 2009; 179: 307-12.
- Arkema EV, Grunewald J, Kullberg S, Eklund A, Askling J. Sarcoidosis incidence and prevalence: a nation-wide register-based assessment in Sweden. *Eur Respir J* 2016; 48: 1690-9.
- Rossides M, Kullberg S, Askling J, Eklund A, Grunewald J, Arkema EV. Sarcoidosis mortality in Sweden: a population-based cohort study. *Eur Respir J* 2018 (accepterad).
- Rossides M, Grunewald J, Kullberg S, Eklund A, Di Giuseppe D, Askling J, Arkema EV. Familial aggregation and heritability of sarcoidosis: a Swedish nested case-control-study. Abstract. *Am Thor Soc Annual Meeting, San Diego 2018* (poster).

Immunologi och patogenes

Johan Grunewald

Sarkoidos – en sjukdom med ännu okänd etiologi

Etiologin till den inflammatoriska sjukdomen sarkoidos är fortfarande okänd. Pionjärer inom forskningsområdet som Caesar Boeck och Sven Löfgren ansåg att den kunde orsakas av ett infektiöst agens. Idag anses sarkoidos drabba individer med en predisponerande genetisk bakgrund som exponeras för något okänt ämne, eller kombination av ämnen. Såväl arv som miljö tycks alltså vara av betydelse för utvecklandet av sarkoidos, men exakt vilka gener respektive omgivningsfaktorer som är avgörande vet vi ännu inte. På senare år har man kommit att alltmer betrakta sarkoidos som en övergripande diagnos som sannolikt inkluderar flera distinkta undergrupper av sjukdom. Kronisk beryllios, som uppstår efter exponering för beryllium hos individer med vissa HLA-varianter, kan utgöra ett exempel på en sådan undergrupp som tidigare betraktats som sarkoidos, men där man numera identifierat en specifik sjukdomspatogenes.

Epidemiologiska studier har visat att risken för insjuknande korrelerar till avstånd från ett primärfall, vilket skulle indikera att sarkoidos är "transmissibel" ("överförbar"). I linje med detta finns studier som visar en högre frekvens av sarkoidos bland sjukvårdspersonal. Fallrapporter visar också att sarkoidos kan överföras med transplanterade organ. Sjukdomen betraktas dock inte som smittsam. En brett upplagd epidemiologisk studie i USA påvisade ökad risk för sarkoidos i vissa arbetsmiljöer (lantbruk) och vid exponering för vissa ämnen (insekticider). För att bättre förstå sjukdomens patogenes krävs i framtiden sannolikt studier som tar hänsyn till både genetisk bakgrund och exponering.

Boeck beskrev redan 1905 sarkoidos som en bakteriell sjukdom identisk med eller åtminstone med stora likheter med tuberkulos. Litteraturen kring mykobakteriers roll vid sarkoidos är dock långt ifrån entydig. En metaanalys med syfte att värdera rapporter som studerat en möjlig roll för mykobakterier vid sarkoidos fann omkring 10 gånger ökad chans att identifiera DNA från mykobakterier vid sarkoidos, jämfört med hos kontroller. Ett specifikt mykobakteriellt ämne, mKatG enzymet, har med hjälp av bland annat masspektrometri identifierats i vävnadsprover från sarkoidospatienter och immunreaktivitet mot mKatG har identifierats hos omkring hälften av patienterna i såväl USA som i Sverige. En hypotes är därför att mKatG och/eller andra svårnedbrytbara ämnen kvarstannar i kroppen efter exponering för mykobakterier och att dessa - möjligen i samband med annan mer akut immunaktiverande exponering såsom övre luftvägsinfektion och dammexponering - initierar ett immunsvär. Detta leder sedan till granulombildning via aktivering av makrofager och T-hjälpar celler. *Propionibacterium acnes* och/eller *P. granulorum* har i upprepade studier främst från Japan påvisats i vävnadsmaterial (exempelvis i lymfkörtlar) från sarkoidospatienter, och också föreslagits som ett tänkbart etiologiskt agens. I Sverige har fynd pre-

senterats som talar för att fästingburna bakterier som *Borrelia burgdorferi* eller *Rickettsia helvetica* skulle kunna orsaka sarkoidos. I nuläget finns dock flera frågetecken kring kopplingar mellan såväl *Rickettsia* som *Borrelia* och sarkoidos, och fler studier krävs för att säkerställa eventuella samband.

Genom analys av celler i bronkoalveolärt lavage (BAL)-vätska har man även funnit ett ökat antal aktiverade CD4+ T-lymfocyter (hjelparceller) i lungorna vid aktiv sarkoidos. Ansamlingen av dessa leder till en förhöjd CD4/CD8 kvot i BAL vätska, och om denna överstiger 3,5 är sannolikheten för att patienten har sarkoidos >90%. Stora mängder av T-celler som är specifika mot ett eller ett fåtal specifika ämnen har också påvisats i BAL-vätska från sarkoidospatienter, men inte från kontroller. T-cellens centrala betydelse för uppkomsten av de karakteristiska granulomen har bland annat belysts i studier som visar att patienter med HIV-infektion inte utvecklar sarkoidos om deras lymfocytantal understiger 200/uL. Efter behandling som leder till ett ökat lymfocytantal kan HIV-patienter dock utveckla sarkoidos.

Patogenetiska mekanismer

Exponering för ett eller flera okända ämnen ger sannolikt via inhalation upphov till ett specifikt immunsvär i lungorna. De ännu okända ämnena presenteras för T-lymfocyterna av HLA-molekyler på antigenpresenterande celler såsom dendritiska celler eller makrofager, varvid ett specifikt immunsvär initieras. Detaljerade analyser av T-cellsreceptorn (TCR), med vars hjälp T-lymfocyten känner igen antigen, visar att denna har en begränsad repertoar på T-lymfocyter i BAL vätska, men inte i blod. Detta kan stämma med hypotesen om stimulering av ett eller ett fåtal ämnen (antigen) lokalt i lungorna. Exponering för ett exogent sarkoidosutlösande ämne skulle via korsreaktivitet kunna leda till attack mot något kroppseget ämne som uppvisar likheter med det ursprungliga, utlösande ämnet. Sannolikt spelar flera andra faktorer in för att utlösa en patogen reaktion.

Vid stimulering av immunförsvaret aktiveras och prolifererar främst T-lymfocyter och makrofager i alveolerna, vilket leder till den typiska alveoliten, med den för sarkoidos karakteristiska förhöjda CD4/CD8 kvoten i BAL-vätska. En ökad produktion av ämnen med kemotaktiska egenskaper (kemokiner) har påvisats i lungan, vilket leder till ytterligare ökad ansamling särskilt av makrofager och CD4+ T-lymfocyter i BAL-vätska. De aktiverade makrofagerna överproducerar aktivt vitamin D, vilket kan leda till ökat upptag av kalk och ge hyperkalcemi. Den selektiva rekryteringen av aktiverade lymfocyter till lungan skulle möjligen kunna förklara det nedsatta cellulära immunsvaret som återspeglas i den för sarkoidos typiskt utsläckt PPD reaktionen.

En rad inflammatoriska ämnen produceras av de aktiverade T-lymfocyterna och makrofagerna. Särskilt IFN γ och TNF α anses viktiga för granulombildningen, vilket är av

intresse inte minst med tanke på nyligen utvecklade TNF α hämmare som nu börjat användas terapeutiskt vid sarkoidos. Aktiverade makrofager producerar kemokiner som attraherar T-celler särskilt av Th1-typ, exempelvis CXCL10. De mer nyligen upptäckta inflammationsgenererande Th17-cellerna, med karakteristisk produktion av bland annat IL-17 och med betydelse för försvar mot luftvägsinfektioner, spelar sannolikt också en roll vid sarkoidos. T-regulatoriska celler som å andra sidan har till uppgift att dämpa immunsvaret, tycks ha en nedsatt funktion vid sarkoidos, vilket skulle kunna bidra till en störd balans i immunförsvaret vid sarkoidos, med ett hyperaktivt immunsvaret lokalt i lungorna som resultat.

Granulomen är vanligen icke nekrotiserande och består av en härd av strukturella celler av olika differentieringsgrad, så kallade epiteloidea celler. Flerkärniga jätteceller utgör ett karakteristiskt fynd. Granulomens T-lymfocyter, främst av CD4+ typ, syns ofta som en randzon kring själva granulomen. Cellerna i granulomen överproducerar ACE, vilket leder till ökad ACE aktivitet i blod vid sarkoidos.

Det slutliga steget i den immunopatogenetiska processen hos de patienter som inte tillfrisknar är fibrosbildning, vilken anses utgå från granulomen. Faktorer som gynnar fibrosutveckling inkluderar exempelvis höga halter av TNF α , som kan påvisas i BAL vätska. Även kemokinen CCL18, som produceras av makrofager, anses stimulera fibroblaster till aktivering, matrixbildning och fibrosbildning. TGF β har däremot en immundämpande funktion och höga halter har kopplats till tillfrisknande.

Referenser

- Grunewald J, Eklund A, Hed J, Takahashi H, Wigzell H. Aspects on the alveolar accumulation of T cells in sarcoidosis. *Sarcoidosis* 1992; 9(2): 142-4.
- Zissel G, Homolka J, Schlaak J, Schlaak M, Muller-Quernheim J. Anti-inflammatory cytokine release by alveolar macrophages in pulmonary sarcoidosis. *Am J Respir Crit Care Med* 1996; 154(3 Pt 1): 713-9.
- Ishige I, Usui Y, Takemura T, Eishi Y. Quantitative PCR of mycobacterial and propionibacterial DNA in lymph nodes of Japanese patients with sarcoidosis. *Lancet* 1999; 354(9173): 120-3.
- Hunninghake GW, Costabel U, Ando M, et al. ATS/ERS/WASOG statement on sarcoidosis. American Thoracic Society/European Respiratory Society/World Association of Sarcoidosis and other Granulomatous Disorders. *Sarcoidosis Vasc Diffuse Lung Dis* 1999; 16(2): 149-73.
- Burke M, Stewart S, Ashcroft T, Corbishley C, Bishop P, Kjellstrom C. Biopsy diagnosis of disease recurrence after transplantation (TX) for pulmonary sarcoidosis: a multicentre study. *J Heart Lung Transplant* 2001; 20(2): 154-5.
- Nilsson K, Pahlson C, Lukinius A, Eriksson L, Nilsson L, Lindquist O. Presence of *Rickettsia helvetica* in granulomatous tissue from patients with sarcoidosis. *J Infect Dis* 2002; 185(8): 1128-38.
- Morris DG, Jasmer RM, Huang L, Gotway MB, Nishimura S, King TE, Jr. Sarcoidosis following HIV infection: evidence for CD4+ lymphocyte dependence. *Chest* 2003; 124(3): 929-35.
- Newman LS, Rose CS, Bresnitz EA et al. A case control etiologic study of sarcoidosis: environmental and occupational risk factors. *Am J Respir Crit Care Med* 2004; 170(12): 1324-30.
- Miyara M, Amoura Z, Parizot C, et al. The immune paradox of sarcoidosis and regulatory T cells. *J Exp Med* 2006; 203(2): 359-70.
- Gupta D, Agarwal R, Aggarwal AN, Jindal SK. Molecular evidence for the role of mycobacteria in sarcoidosis: a meta-analysis. *Eur Respir J* 2007; 30(3): 508-16.
- Chen ES, Wahlstrom J, Song Z, Willett MH, et al. T cell responses to mycobacterial catalase-peroxidase profile a pathogenic antigen in systemic sarcoidosis. *J Immunol* 2008; 181(12): 8784-96.
- Idali F, Wahlstrom J, Muller-Suur C, Eklund A, Grunewald J. Analysis of regulatory T cell associated forkhead box P3 expression in the lungs of patients with sarcoidosis. *Clin Exp Immunol* 2008; 152(1): 127-37.
- Tafin C, Miyara M, Nochy D, et al. FoxP3+ regulatory T cells suppress early stages of granuloma formation but have little impact on sarcoidosis lesions. *Am J Pathol* 2009; 174(2): 497-508.
- Facco M, Cabrelle A, Teramo A, et al. Sarcoidosis is a Th1/Th17 multi-system disorder. *Thorax* 2011; 66(2): 144-50.
- Muller-Quernheim J, Prasse A, Zissel G. Pathogenesis of sarcoidosis. *Presse Med* 2012; 41(6 Pt 2): e275-87.

Genetik

Johan Grunewald

Sarkoidos anses vara en genetiskt "komplex" sjukdom, innebärande att det är en kombination av olika gener som medför ökad risk för sjukdom. Stöd för att den genetiska bakgrunden är betydelsefull för utvecklandet av sarkoidos är en tendens till familjär anhopning samt att sjukdomen yttrar sig olika i skilda etniska grupper. Exempelvis har individer i USA med afroamerikanskt ursprung en flerfaldigt högre incidens än vita. Även sjukdomsbilden skiljer sig mellan olika etniska grupper. Skandinaver får oftare Löfgrens syndrom med knölros (kvinnor) och/eller fotledsartit (män), hiluslymfom och feber. Afroamerikaner drabbas oftare av en mer aggressiv form av lungarsarkoidos och även av sarkoidos i hud, CNS och andra organ. Orientaler däremot får betydligt oftare ögonsymptom. Tvillingstudier såväl som studier av familjär utbredning av sarkoidos ger också belägg för en genetisk komponent. I en studie av totalt 210 tvillingpar, där ett syskon hade sarkoidos, påvisades en 80 gångers ökad risk för det friska syskonet att utveckla sarkoidos, jämfört med en 7 gångers ökad risk bland tvåäggstvillingar. I en stor amerikansk studie har man beskrivit omkring fem gångers ökad risk för sjukdomen om någon i familjen har sarkoidos.

Gener som är viktiga för uppkomst av sarkoidos har främst lokaliserats till den så kallade MHC (major histocompatibility)-regionen. MHC-generna, som hos människa kallas HLA (humant leukocyt antigen)-gener, kan indelas i HLA klass I (HLA-A, -B, -C) och HLA klass II (HLA-DR, -DP, -DQ), och dessa har till uppgift att presentera fragment av proteiner (antigenpeptid) för T-lymfocyter.

Trots att distributionen av HLA varianter normalt skiljer sig åt mellan olika etniska grupper, så tycks vissa HLA-varianter visa liknande kopplingar till sarkoidos. Detta gäller bland annat HLA-DRB1*03 (DR3) och DRB1*15 (DR15), som associerar med ökad risk för sarkoidos, och DRB1*01 (DR1) och DRB1*04 (DR4), som associerar negativt till sarkoidos. Vissa varianter av HLA generna har också rapporterats associera till olika former av sjukdomen och dessutom till sjukdomsutvecklingen. HLA-DRB1*03 är starkt kopplat till Löfgrens syndrom (LS), och därutöver till tillfrisknade (upplösning av granulomen). En studie visade att i princip samtliga patienter med LS som var DRB1*03positiva tillfrisknade inom två år. Bland de LS patienter som var DRB1*03negativa tillfrisknade däremot endast hälften. En stark association mellan DRB1*15 och ett långdraget sjukdomsförlopp, med ökad risk för fibrosutveckling, har rapporterats i olika studier. I Sverige har även DRB1*14 kopplats till ett mer kroniskt sjukdomsförlopp. Nyligen har man identifierat en stark koppling mellan DRB1*04 och Heerfordts syndrom (HS), och till ögonsarkoidos (som också är ett vanligt symptom vid HS). Dessutom har man i Sverige funnit att vissa kombinationer av HLA klass I och klass II varianter tillsammans kan medföra en mycket distinkt sjukdomsutveckling (se Faktaruta i kapitlet *Naturalförlopp och prognos*).

Även andra gener som är viktiga för uppkomsten av ett inflammatoriskt svar, såsom tumour necrosis factor (TNF) och lymfotxin (LT), återfinns i den så kallade MHC-regionen, vilket komplicerar tolkningen av fynden. BTNL2 kodar för en co-stimulatorisk molekyl, viktig för interaktionen mellan antigenpresenterande cell och T-cell, och för nedregleringen av de senare, efter initial stimulering. En genetisk variant av BTNL2 som associerats till sarkoidos i flera studier leder till ett avvikande proteinuttryck med upphörd funktion, vilket skulle kunna ge ett hyperaktivt immunsvaret. Eftersom BTNL2 är lokaliserat till samma kromosomregion som HLA-komplexen, är det dock fortfarande omdiskuterat huruvida de rapporterade associationerna med BTNL2s genvarianter beror på BTNL2s nedsatta funktion, eller om associationerna i själva verket beror på den nära koppling till HLA. Genvarianter av Annexin A11, med betydelse för apoptos (programmerad celledöd) och cellproliferation, har också i flera studier nyligen associerats med sarkoidos, men funktionella analyser återstår.

Genom HLA-typning av patienterna kan man således identifiera patienter med ökad risk för kronisk sjukdom, vilket kan vägas in vid bedömning av vidare handläggande och om behandling övervägs. LS patienter med DRB1*03 har å andra sidan en alldeles utmärkt prognos och behöver knappast följas kliniskt. DRB1*04 positiva patienter bör särskilt undersökas och följas på misstanke om ögonengagemang.

Referenser

- Pietinalho A, Ohmichi M, Hiraga Y, Lofroos AB, Selroos O. The mode of presentation of sarcoidosis in Finland and Hokkaido, Japan. A comparative analysis of 571 Finnish and 686 Japanese patients. *Sarcoidosis Vasc Diffuse Lung Dis* 1996; 13(2): 159-66.
- Newman LS, Rose CS, Maier LA. Sarcoidosis. *N Engl J Med* 1997; 336(17): 1224-34.
- Schurmann M, Lympny PA, Reichel P, et al. Familial sarcoidosis is linked to the major histocompatibility complex region. *Am J Respir Crit Care Med* 2000; 162(3 Pt 1): 861-4.
- Rybicki BA, Kirkey KL, Major M, et al. Familial risk ratio of sarcoidosis in African-American sibs and parents. *Am J Epidemiol* 2001; 153(2): 188-93.
- Grunewald J, Eklund A, Olerup O. Human leukocyte antigen class I alleles and the disease course in sarcoidosis patients. *Am J Respir Crit Care Med* 2004; 169(6): 696-702.
- Sverrild A, Backer V, Kyvik KO, et al. Heredity in sarcoidosis: a registry-based twin study. *Thorax* 2008; 63(10): 894-6.
- Darlington P, Tallstedt L, Padyukov L, Kockum I, Cederlund K, Eklund A, Grunewald J. HLA-DRB1* alleles and symptoms associated with Heerfordt's syndrome in sarcoidosis. *Eur Respir J* 2011; 38(5): 1151-7.
- Grunewald J. HLA associations and Lofgren's syndrome. *Expert Rev Clin Immunol* 2012; 8(1): 55-62.
- Muller-Quernheim J, Prasse A, Zissel G. Pathogenesis of sarcoidosis. *Presse Med* 2012; 41(6 Pt 2), e275-87.

Kliniska manifestationer – Andningsvägar och lungor

Anders Eklund

Sarkoidos är en granulomatös multisystemsjukdom där engagemang av lungorna är den vanligaste organmanifestationen. De anses vara drabbade i minst 90 % av fallen. Även övriga delar av andningsorganen kan uppvisa förändringar, som kan relateras till sjukdomen. Sarkoidos kan debutera mycket plötsligt med feber, allmänpåverkan, hudutslag och ledsvullnad eller börja mer smygande (se Faktaruta 1 & 2). Den akuta formen som den ter sig vid *Löfgrens syndrom* läker ut spontant inom ett par år om patienten är HLA-DRB1*03 positiv, men kan annars få det mer utdragna förlopp som brukar ses vid smygande sjukdomsdebut. Om tecken på sjukdomen, tex i form av lungröntgenförändringar, kvarstår i mer än 2 år brukar tillståndet betecknas som kroniskt. Det kan då antingen vara kroniskt stabilt eller kroniskt progressivt. Sjukdomen har en benägenhet att aktiveras i skov. Patienter med Löfgrens syndrom med ovanstående HLA-typ får sällan (~3-4 %) återfall i sarkoidos. Däremot recidiverar ofta med flera månaders intervall symtomen hos de som också insjuknat akut men med ljuskänslighet, röda och värkande ögon.

Faktaruta 1. Akut sjukdomsdebut

Löfgrens syndrom

Feber

Knölros (erythema nodosum, EN); mest kvinnor

Fotledsartit/tendovaginit; mest män

Bilaterala hiluslymfom med (~20%) eller utan parenkyminfiltrat

Främre uveit (iridocyklit)

Heerfordts syndrom (om komplett: feber, uveit, parotit, facialispares)

Faktaruta 2. Smygande sjukdomsdebut

Trötthet

Hosta

Lågintensiv bröstsmärta

Viktnedgång

Dyspné

Sarkoidosengagemang av luftvägar och lungor ger sällan påtagliga fynd vid **fysikalisk undersökning** med auskultation. Ett undantag är vid obstruktiva processer där rhonchi kan förekomma och sekretorsakade rassel höras. Krepitationer kan uppstå vid mer avancerad fibrosutveckling, men är inte alls lika frekventa som vid exempelvis idiopatisk lungfibros.

Lungröntgenbilden har avgörande betydelse i diagnosen av misstänkt sarkoidos. Oftast räcker det med konventionell röntgen för att väcka misstanken, bedöma ut-

bredningen och för att följa förloppet. Lungröntgenbilden vid insjuknandet ger också viss upplysning om förväntat förlopp (se avsnitt om Naturalförlopp och prognos). Datortomografi kan ibland komplettera bilden, men behöver normalt inte användas för att följa ett okomplicerat förlopp (se avsnitt om Radiologi).

Olika PET/DT-tekniker (ex. 18F-FDG och DOTA-TOC, Bild 1) kan hos enstaka patienter komma till användning för att bedöma om aktiv inflammation föreligger i något specifikt område eller för att påvisa även extrathorakala granulomatösa förändringar, kanske lämpliga för biopsier.

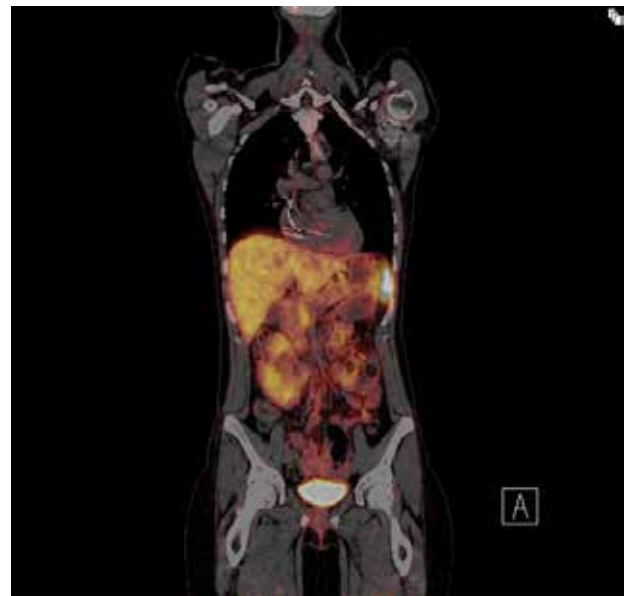
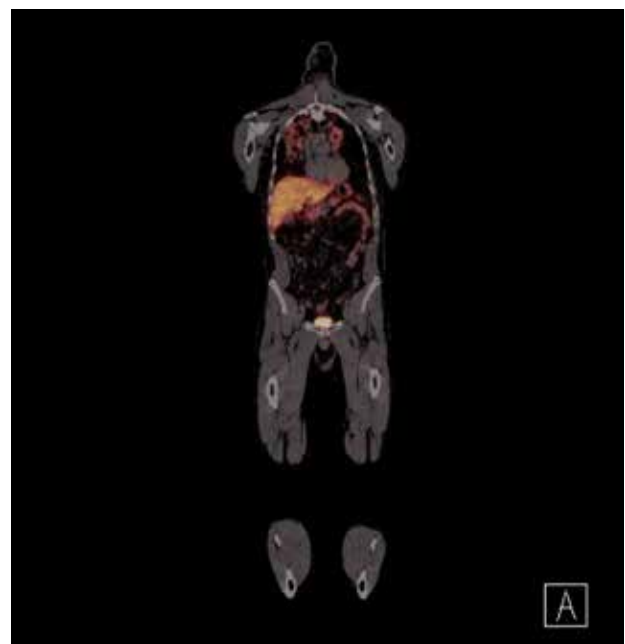


Bild 1. PET/DT som visar ordinär bild (ovan) och ökat upptag i körtlar och centralt i lungorna (nedan).



Faktaruta 3. Biopsitekniker vid utredning av lung Sarkoidos

- Bronkslemhinnebiopsier – även om till synes normal, multipla
- Transbronkiella – som regel. Undantag: om BAL görs vid bild av Löfgrens syndrom
- Ultraljudsledda punktioner (EBUS eller EUS) av intrathorakala körtlar

I selekterade fall görs (om ovanstående inte gett diagnos)

- VATS (video-assisted thoracoscopic surgery)
- Öppen lungbiopsi
- Mediastinoskopi

Bronkoskopi bör utföras på vida indikationer vid sarkoidos för att skapa en uppfattning om endobronkiell engagemang, för att via biopsier söka säkra diagnosen (se Faktaruta 3), och för att bedöma aktivitet och utesluta infektion (se avsnitt om Diagnostik).

Sarkoidos i luftvägarna

Sarkoidosförändringar i luftvägarna kan leda till obstruktiva symtom genom att ödem eller plackbildning minskar bronklumen, men även omgivande fibrotiserande processer, omgivande förstörade körtlar och/eller traktionsbronkiektasier kan leda till att luftrören blir trängre. Lungfunktionsundersökning visar ett obstruktivt mönster. Hos minst 20 % av sarkoidos patienterna föreligger en bronkiell hyperaktivitet. Om sjukdomen orsakar interstitiella förändringar blir mönstret restriktivt. Ofta finns en blandad lungfunktionsbild.

Sarkoidosengagemang av de övre luftvägarna, supraglottiskt, är inte vanliga men ses hos cirka 5 % av alla patienter. Granulomatösa förändringar kan visa sig som gul-vita fläckar eller upphöjningar i nässlemhinnan. Mest uttalade är kanske förändringarna vid lupus pernio och då har även destruktion av nässkiljeväggen beskrivits. Förändringar i larynxregionen kan leda till allvarliga symtom med dyspné, stridor och heshet. Lokal behandling med steroidinjektioner kan minska granulomen. Laserterapi har också beskrivits.

Lumeninskränkande bronkförändringar har framför allt rapporterats förekomma på lobnivå eller mer distalt. Det är svårt att ange mer exakt hur vanlig och hur omfattande bronklumenförträngning är, men vid bronkoskopi fås ändå en ganska god uppfattning hos den enskilde patienten om hur engagerad bronkslemhinnan är av sjukdomen och om påtagliga stenoser finns. Granulomatösa endobronkiella förändringar ger inte sällan ett gatstensliknande intryck (Bild 2). De kan finnas utan att ge symtom, men förstås också ge upphov till obstruktiva symtom och irriterande hosta samt till sekretstagnation. Det gäller speciellt om de är uttalade eller multipla.

Sarkoidos i lungparenkymet

En effekt av mer uttalad lung Sarkoidos med fibrosbildning och åtföljande skrupning är uppkomsten av traktionsbronkiektasier. Hos en del patienter bildas kaviteter och de koloniserar inte sällan med *Aspergillus*. Ibland bildas

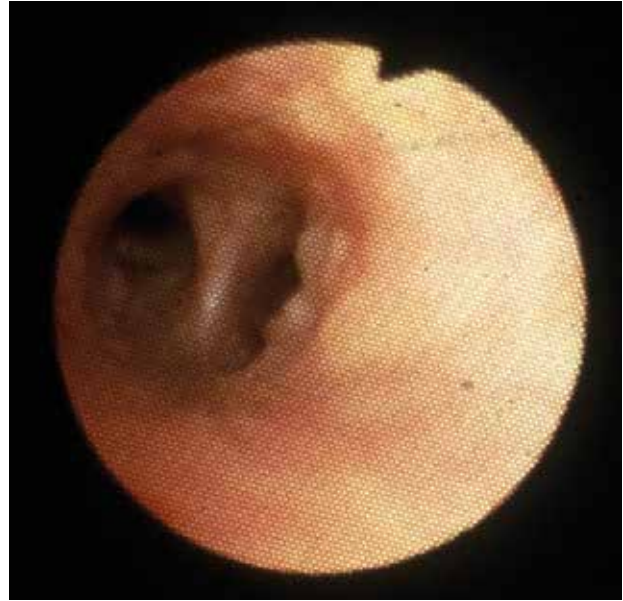


Bild 2. Endobronkiell sarkoidos med plackformation.

svampbollar, aspergillom, i kaviteterna och de kan identifieras på datortomografi genom att de omges av luft. Patienter med kaviteter löper en potentiell risk att få hemoptyser, som kan vara letala. Om det föreligger aspergillusinfektion kan antifungal medicinering ibland vara effektiv. Vid återkommande hemoptyser bör patienten behandlas med cyklokapron och diskussion föras med radiolog om möjligheten av att "coila" kärl. Aspergillusinfektion utgör heller inte längre någon absolut kontraindikation till transplantation.

Aktiv och uttalad sarkoidos, som utöver lungorna ofta engagerar även andra organ, kan ge upphov till symtom som gör differentialdiagnostiken mot andra sjukdomstillstånd, främst maligniteter, angelägen. I Faktaruta 4 anges radiologiska fynd och symtom som bör göra att utredande eller behandlande läkare överväger alternativa diagnoser.

Dessbättre klingar sarkoidossjukdomen ofta av spontant, ibland inom några månader i andra fall först efter flera år. Det finns ingen undersökning eller analys som helt kan friskförklara en patient, men som van nämnts är det ytterst osannolikt att HLA-DRB1*03 positiva patienter som insjuknat i bilden av Löfgrens syndrom och där symtomen försvunnit och lungröntgenbilden normaliserats ska återinsjukna. De kan efter initial diagnostik kontrolleras någon eller ett par gånger under det kommande 1-2 åren och därefter avskrivas. Kvarstående hiluslymfom, som inte försvunnit efter några års observation hos en patient som mår bra och som inte har några biokemiska aktivitetstecken (ex. högt s-ACE eller s-Ca), bör inte föranleda att patienten inte kan avskrivas. Däremot kan det vara vanskeligare att avskriva patienter med kvarstående parenkymfiltrat även om dessa varit oförändrade över relativt lång tid. Vid tveksamhet kan datortomografi alternativt PET/DT utföras för att försöka påvisa aktivitetstecken, i alla fall om lungröntgenförändringarna är tämligen utbredda. Oavsett vilket skälet är till avskrivning från kontroller vid en specialistklinik bör patienten noggrant instrueras att kontakta läkare om symtom som anges i Faktaruta 5 uppträder.

Faktaruta 4. Malignitetsmisstanke bör väckas vid

- Ensidiga lymfom
- Förstorade främre mediastinala körtlar
- Anemi
- Pleuravätska
- Nattsvett
- Klåda
- Ofrivillig viktreduktion
- Lever-/mjältförstoring

Faktaruta 5. Avskrivna patienter bör söka om dessa symtom uppträder

- Långvarig hosta som inte kan relateras till luftvägsinfektion
- Utdragen subfebrilitet
- Oförklarad, uttalad trötthet

Referenser

- Sandström T, Eklund A. Lungmedicin. Studentlitteratur. Lund. 2009, sid 211-28 (reviderad upplaga 2014).
- Polychronopoulos VS, Prakash UBS. Airway involvement in sarcoidosis. *Chest* 2009; 136(5): 1371-80.
- Baughman RP, Culver C, Judson MA. A concise review of pulmonary sarcoidosis. *Am J Respir Crit Care Med* 2011; 183: 573-81.
- Baughman RP, Lower EE, Gibson K. Pulmonary manifestations of sarcoidosis. *Presse Med* 2012; 41:e 289-302.
- Valeyre D, Prasse A, Nunes H, Uzunhan Y, Brillet P-Y, Müller-Quernheim J. Sarcoidosis. *Lancet* 2013; Oct: doi.org/10.1016/S0140-6736(13)60680-7.

Kliniska manifestationer – Extrapulmonella

Anders Eklund

Sarkoidos är en granulomatös inflammatorisk systemsjukdom där lungengagemang föreligger hos minst 90 % av alla patienter, men även extrapulmonella förändringar är mycket vanligt förekommande. De kan påvisas i en rad olika organ i något varierande omfattning delvis beroende av hur intensivt sökandet efter förändringarna är. En betydande andel av patienterna har granulom i intrathorakala lymfkörtlar, men även cervikala, axillära och inguinala körtlar är ofta drabbade. De brukar vara oömma, fasta och fritt rörliga mot omgivande vävnad. Engagemang av parotis och spottkörtlar kan orsaka ömhet, svullnad och nedsatt salivsekretion med ökad kariesrisk som följd. Kombinationen feber, parotisengagemang, facialpares och främre uveit kallas för Heerfordts syndrom. Det är ovanligt i sin kompletta form. Leverengagemang är vanligt även om levern inte är förstörd. Mjälten är än svårare att palpera, men vid punktion av den påvisas ofta granulom. Mjält- och benmärgsförändringar kan påverka blodbilden med såväl anemi som leukopeni som följd. Gastrointestinalkanalen drabbas sällan vid sarkoidos.

De mest påtagliga hudförändringarna är erythema nodosum, knölros, som förekommer vid akut insjuknande och lupus pernio, som signalerar en allvarligare och mer kronisk form av sjukdomen. Ett flertal andra hudmanifestationer förekommer också. Olika typer av ögonengagemang är vanliga och kan drabba hela ögat, men uveit är vanligast.

En antagligen ofta förbisedd manifestation av extrapulmonell sarkoidos är förändringar i det centrala nervsystemet. De kan ge mycket varierande symptom och även vara svåra att påvisa. Detsamma gäller neuropati i små nervfibrer. Även muskuloskeletal förändringar kan orsaka diskreta förändringar som lätt missas i diagnostiken om inte ledbesvären är helt uppenbara som vid akut insjuknande i Löfgrens syndrom.

Hyperkalciuri kan påvisas hos ungefär var tredje patient med sarkoidos medan hyperkalcemi noteras hos färre än var tionde. Ibland föreligger samtidigt njurengagemang med eller utan stenbildning. Andra tecken på endokrinologiska störningar är engagemang av hypofys- och hypothalamusfunktionerna manifesterade genom t.ex. diabetes insipidus.

Granulomförändringar påvisas i mer sällsynta fall i reproduktionsorganen, inklusive i bröstet.

Referens

Statement on sarcoidosis. Am J Respir Crit Care Med 1999; 160: 736-55.

Kliniska manifestationer – Ögon

Leif Tallstedt

Inledning

Engagemang av ögat eller orbitavävnad är vanligt vid sarkoidos. Frekvenssiffrorna varierar mellan olika studier, mellan 25 och 60 % av patienter med sarkoidos får ögonengagemang. Den vanligaste ögonmanifestationen är främre uveit (iridocyclit), vilken hos sarkoidospatienter ofta är "kronisk", dvs. långsamt insättande utan värk eller rodnad. Akut irit förekommer också. Bakre uveit är ovanligare, men omvänt gäller att sarkoidos är en vanlig associerad sjukdom till bakre uveit. Ögonengagemanget vid sarkoidos är oftast bilateralt, men kan också vara ensidigt eller mer uttalat i ena ögat.

Ögonmanifestationer

Det finns inga för sarkoidos patognomona kliniska tecken i ögat, men ett antal förändringar som gör att man som ögonläkare bör tänka på okulär sarkoidos.

Kronisk granulomatös iridocyclit

Denna typ av reaktion karakteriseras av s.k. feta precipitat på kornealendotelet, dvs. relativt stora aggregat av celler på endotelet (Bild 1). Patienten kan uppleva en lätt synnedsättning, men brukar inte ha någon värk i ögat och ögat brukar inte vara rodnat. Ibland förekommer cellaggregat på iris, s.k. irisnoduli. Dessa kan vara svåra att se utan mikroskop, liksom de granulom och förändringar som kan ses i kammarvinkeln.

Glaskroppsgrumlingar

Vid sarkoidos ser man inte sällan aggregat av celler nedtill i glaskroppen, s.k. "snow balls" (Bild 2). Ibland kan man se celler i glaskroppen som sitter i rader, som pärlor på ett band.

Normalt finns en barriär för celler i retinas pigmentepitel samt i de retinala kärlen, men en inflammation här leder till en skada på denna blodretinabarriär med glaskroppsgrumlingar som följd. Patienten upplever detta som svarta fläckar eller stråk i synfältet eller sämre synskärpa.

Retinal vaskulit

Ett vanligt fynd vid sarkoidos är vaskulit, som i praktiken alltid förekommer på vensidan. Oftalmoskopiskt ses vaskuliten som en inskidning av venen, ibland som s.k. "candle-wax dripping". Vaskuliten kan leda till nybildning av retinala kärl som lätt kan blöda ut i glaskroppen (Bild 3).

Multipla choroidala perifera lesioner

Lesionerna ses som ljusa fläckar subretinalt (Bild 4), och dessa är till en början diffust avgränsade och ibland svåra att upptäcka. Fluoresceinangiografi kan ibland vara till hjälp för att detektera dessa granulom. Senare atrofierar granulomen och kvarstår då som skarpt avgränsade och delvis pigmenterade chorioretinala ärr. Dessa förändringar ger i allmänhet inte någon synpåverkan.

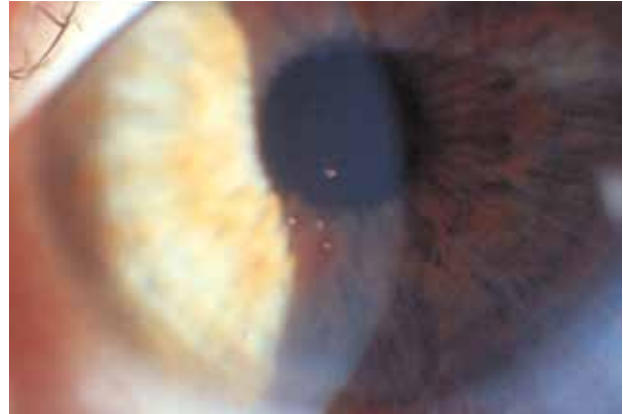


Bild 1. Korneala precipitat.

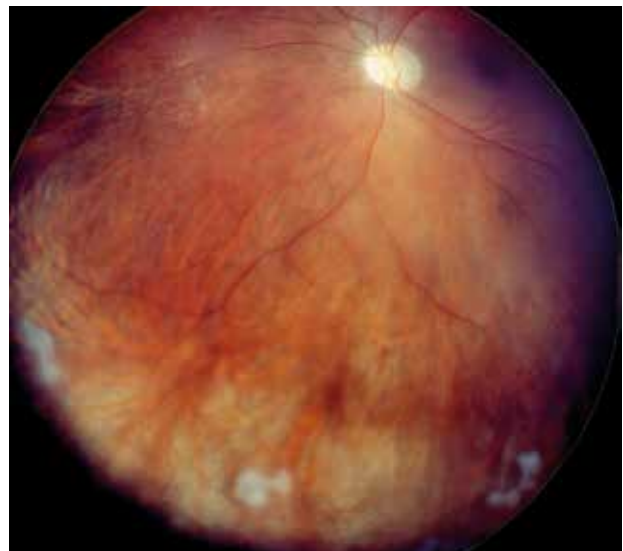


Bild 2. "Snow balls" eller aggregat av celler i periferin av glaskroppen.

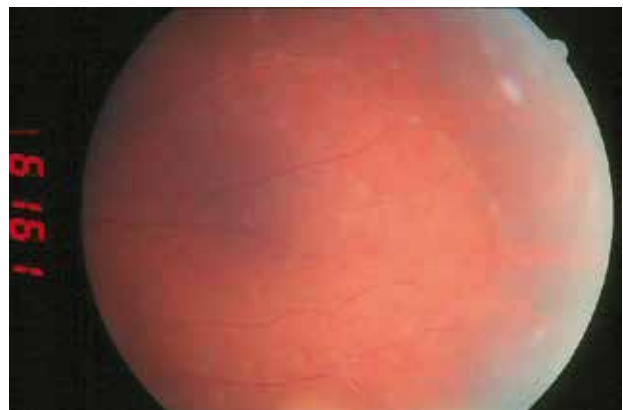

Bild 3. Retinal vaskulit med inskidning av vener.



Granulom vid synnerven och enstaka choroidala granulom
Ses som större infiltrat vid papillen och i perifera ögonbotten.

Något eller några av dessa tecken ses ofta vid ögonsarkoidos, och ofta är förändringarna bilaterala. Andra förändringar förekommer, t.ex. akut irit, konjunktivala eller intraorbitala granulom eller papillödem (Bild 5). Vid alla typer av uveit förekommer makulaödem, som obehandlat kan leda till synnedsättning.

Behandling

Akut främre uveit behandlas på vanligt sätt, dvs. med lokala steroiddroppar och pupillvidgande droppar tills inflammationen lagt sig. Vanlig behandlingsperiod är ca en månad. Kronisk främre uveit kräver längre behandling, men det brukar räcka med lokal steroidterapi.

Bakre uveit behandlas med peroral terapi när synen är påverkad. Lindriga fall med måttliga glaskroppsgtrumlingar och avsaknad av maculaödem behöver alltså inte behandlas, utan endast observeras. Vid signifikant synpåverkan måste systemisk behandling övervägas. Systemterapi kan givetvis vara indicerad av samtida lungförändringar eller andra sarkoidosmanifestationer, men ibland är ögonförändringarna ensamt indikation för terapi. I första hand ges steroider, initialt vanligen 60 mg prednisolon i nedtrappande dos. Behandlingstiden varierar med sjukdomsförloppet, men kan ofta bli långvarig. Steroidsparande behandling kan i så fall bli aktuell. Azathioprin, metotrexat och mycophenolat mofetil har använts.

Ett alternativ till perorala steroider kan vara lokala steroidinjektioner, i första hand vid ensidiga fall. Man kan ge steroidinjektionen subkonjunktivalt. Detta är en enkel och okomplicerad behandling som kan ges i mottagningsrummet och man brukar ge 30 mg triamcinolone. Alla patienter svarar inte på denna behandling, men om man har effekt så kan den bestå under ca 3-6 månader.

Man kan också injicera steroid direkt i glaskroppen. Det finns numera dexamethason i "slow-release"-form, där steroiden löses ut långsamt och linjärt under ca 5-6 månader. Förfarandet är lite krångligare eftersom injektion ges på en operationssal, men effekten är mycket bra. Som vid all steroidbehandling finns det risk för såväl katarakt som intraokulär tryckstegring

Sammanfattning

Ögonförändringar är vanliga vid sarkoidos. Öupptäckta och obehandlade kan de leda till kroniska förändringar med blindhet som följd. Sarkoidospatienter med symtom från ögonen bör undersökas av oftalmolog. Symtom som kan väcka misstanke om ögonengagemang är t.ex. episoder av rött öga, tillkomst av svarta prickar för ögonen eller dimsyn. Patienter med kronisk sarkoidos med manifestationer från flera organ bör genomgå rutinmässig ögonundersökning. Behandling sker i samråd med ögonläkare.

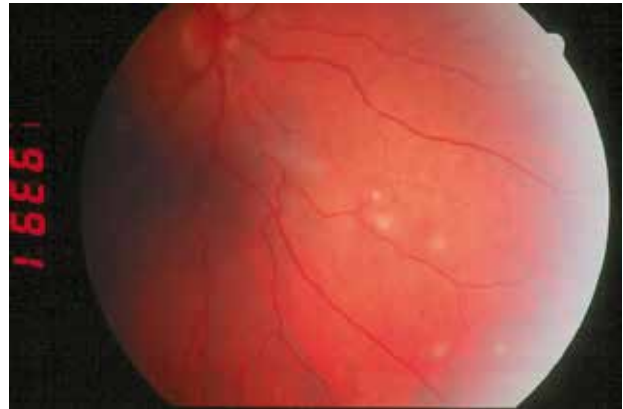


Bild 4. Perifera choroidala granulom ses som små ljusa fläckar.

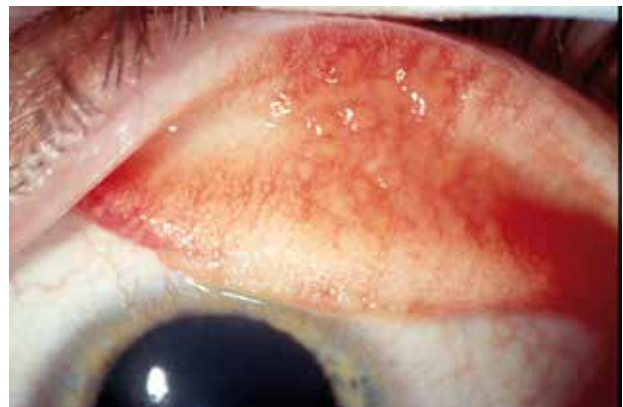

Bild 5. Granulom i konjunktiva (Selroos O, Eklund A, red. Sarkoidos. Studentlitteratur 2005; färgbilaga XII).

Referens

Herbert CP, Rao NA, Mochizuki M. International Criteria for the Diagnosis of Ocular Sarcoidosis: Results of the First International Workshop on Ocular Sarcoidosis (IWOS). *Ocular Immunol Inflamm*, 2009; 17:160–9.

Kliniska manifestationer – Nervsystem

Lou Brundin

Inledning

Neurosarkoidos är en allvarlig manifestation av sarkoidos som är potentiellt behandlingsbar, men som obehandlad kan leda till svåra neurologiska bortfall. Vid misstanke på neurosarkoidos bör man skyndsamt eftersträva bekräftelse av diagnosen helst med biopsi från andra organsystem. Samverkan med neurolog behövs vid utredning och behandling av misstänkt eller konstaterad neurosarkoidos.

Förekomst

Sarkoidosförändringar i nervsystemet finns hos 5–15 % av alla patienter med sarkoidos. Särskilt viktigt är dock att känna till att cirka hälften av fallen med neurosarkoidos debuterar med neurologiska symptom utan annan känd sarkoidoslokalisering.

Klinisk bild

Typiska granulomatösa förändringar utan nekros kan uppträda i alla delar av hjärnan, men är vanligast i meningerna med högst prevalens basalt.

Den kliniska bilden är beroende på lokaliseringen av granulomen. Påverkan på kranialnerv är det mest frekventa symtomet och ses hos upp till 75 % av alla patienter med neurosarkoidos. Facialispares är vanligast, förekommer hos 25–50 % och är oftast ensidig, men kan vara bilateral (ca 30 %). Isolerad facialispares har god prognos. Opticuspåverkan är den näst vanligaste kranialnervsaffektionen. Symptomen kan också simulera hjärntumör med kramper, huvudvärk eller dubbelseende (hjärnstampåverkan). Även personlighetsförändringar och psykiska symptom kan uppträda (20 %), liksom tecken på hydrocefalus, hypofys- och hypotalamusdysfunktion. Perifera neuropatier kan vara orsakade av sarkoidos. Den perifera neuropatin är av fintrådtyp och drabbar smärta- och temperatursinne. Den kan vara mycket smärtsam.

Vid sarkoidos i ryggmärgen ses subakut myelit med förlamning. Myeliten drabbar oftast i cervikal nivå med uttalad svullnad och vid MR noteras en envis långvarig kontrastuppladdning, som kan vara svår att skilja från tumör. Patientens kliniska tillstånd brukar dock vara väsentligen bättre än vad MR-bilden låter antyda.

Symptom och prognos enligt Terushkin et al.

Neurologiskt symptom	Förekomst (%)	Akut (prognos <3 mån dur)	Kronisk (>3 mån dur)
Kranialnervpåverkan	50-75	God	God
Parenkymlesion (er)	50	Relativ	Dålig
Kognitiv el beteendepåverkan	20	God	Relativ
Meningeal affektion	10-20	God	Dålig
Perifer neuropati	15	Ganska god	Relativ
Epilepsi	5-10	Ganska god	Relativ
Ryggmärgspåverkan	5-10	God	Relativ
Myopati	1-2	Ganska god	Dålig

Diagnostik

Diagnosen neurosarkoidos är svår då ingen diagnostisk markör finns tillgänglig. Den kliniska bilden kan vara mycket svårtolkad och efterlikna en mängd neurologiska tillstånd. Snabb diagnostik är särskilt viktig vid: kramper, ryggmärgspåverkan, encefalopati eller hydrocefalus.

Samtidig förekomst av biopsiverifierad sarkoidos i andra organ ger ett säkrare diagnosunderlag och sådana biopsier bör helst tas innan patienten påbörjar behandling. Om ingen tidigare sarkoidos är känd startas basal sarkoidosutredning i samråd med lungmedicinare:

- Konventionell lungröntgen och DT-thorax** – bör alltid göras vid misstänkt förändring i CNS, specificera med sarkoidosfrågeställning
- Noggrann inspektion och palpation görs av hud och lymfkörtlar** – kan erbjuda lätt biopsierbara förändringar
- Bronkoskopi med biopsier och BAL** – biopsier och odlingar tas (inklusive tb); CD4:CD8 kvot > 3.5 kan tala för sarkoidos
- MRT med gadoliniumkontrast** – för att påvisa meningeal uppladdning eller parenkymatös distribution. Bilden kan likna andra tillstånd, dvs undersökningen har hög sensitivitet, men låg specificitet.
- Nukleramedicinsk diagnostik** – PET/DT alternativt OctreoScan eller galliumscintigrafi kan göras beroende av tillgänglighet och i syfte att påvisa specifikt organengagemang och för att finna lämpliga ställen att ta biopsier från.
- Likvorprov** – typiska fynd är: förhöjda proteinnivåer, Csf-LPK 10-200, oligoklonala band i 30-40%, Csf-ACE förhöjt i 28-55% av fallen (dock inte specifikt för sarkoidos och sällan förhöjt vid spinalsarkoidos). Csf- CD4:CD8 >5 talar för sarkoidos. Tryckmätning bör utföras vid LP.

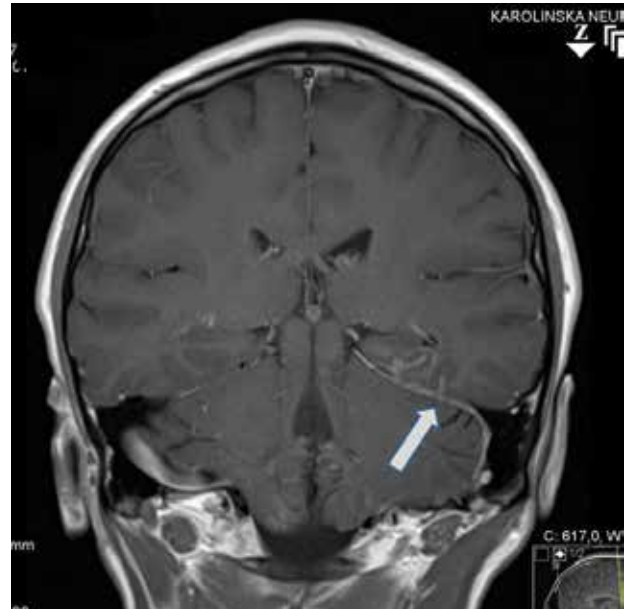
Som framgår av ovanstående innebär diagnostiken av neurosarkoidos att beslut om behandling ibland måste grundas på indicier om biopsi inte kan tas och den kliniska bilden samt MRT talar för neurosarkoidos. Dessa beslut tas med fördel som rondbeslut av specialistgrupp.

Behandling

Innan behandlingen påbörjas bör tuberkulos vara utesluten. Neurosarkoidos bör i princip alltid behandlas, men pga att sjukdomen är ovanlig saknas prospektiva dubbelblinda terapistudier. Grundbehandlingen är 40-60 mg prednisolon/dag, dvs högre dos än vid enbart behandlingskrävande lung-sarkoidos. Nedtrappning kan påbörjas vid gott svar efter en vecka i syfte att efter 8 veckors behandling nå cirka 20 mg dagligen. Vid allvarliga manifestationer bör man inleda med 3-5 dagars Solu-Medrolbehandling innan peroral behandling inleds. Det är viktigt att vid höga kortisondosor tidigt överväga kortisonsparende terapi. Methotrexate, 7,5-15mg/vecka med samtidigt folsyratillägg föreslås i första hand som komplement till kortison. Hydroxyklorokin 200(-400) mg/dag kan övervägas. Behandlingen kan behöva pågå i minst ett år varefter nedtrappning sker långsamt. Tillägg av bisfosfonater ska ges vid långvarig kortisonbehandling om inte kalciummetabolismen är påtagligt påverkad av sarkoidos-sjukdomen. Andra preparat som har prövats med visst stöd i litteraturen är cyclofosamid, azatioprin och mycophenolate mofetil. Patienter som sviktar på kombinationsbehandling med prednisolon och t.ex. Methotrexate har vid Karolinska Universitetssjukhuset i Solna med god framgång behandlats med infliximab. Terapin får nu också ökande stöd i litteraturen. Behandlingens intensitet måste sättas i relation till allvarlighetsgraden och individualiseras. Exempelvis bör förlamande myelit behandlas kraftfullt och tidigt för att undvika atrofi av ryggmärgen. Vid epileptiska manifestationer avgörs prognosen av hur snabbt behandlingen sätts in (se prognosrutin).

Uppföljning

Behandlingen ska monitoreras kliniskt och med bla MRT. Fintrådsneuropati kan följas neurofysiologiskt med kvantitativ sensibilitetstestning. Om nya lesioner på ny lokalisation uppstår under behandlingstiden bör man överväga möjligheten av opportunistinfektion hos patienten. Symptomatisk behandling mot kramper, smärta eller spasticitet kan skötas på sedvanligt sätt av neurolog. Patienter med lesion i hypothalamus och hypofys bör kontrolleras endokrinologiskt eftersom endokrina underfunktioner vanligen kvarstår även om sarkoidosgranulom inte längre kan påvisas efter behandling.



Bildexempel Neurosarkoidos

Ung man som insjuknat med koncentrationssvårigheter och frånvaroattacker, med dynamik som vid temporallobsepilepsi (stigande obehagskänsla, obehaglig lukt, minutlång frånvaro därefter normal). Patienten hade insjuknat med lungsarkoidos två år innan debuten av frånvaroattackerna. S-ACE var förhöjt, men likvorprover normala. MRT hjärna visar kontrastuppladdning i meninger runt vänster temporallob och cerebellum (se pilen). Patientens frånvaroattacker upphörde efter tre månaders behandling med Prednisolon och Methotrexate. Efter ett års behandling var uppladdningen helt borta och patienten symptomfri. Han behövde då inte längre antiepileptika.

Referenser

- Lower EE, Broderick JB, Brott TG, Baughman RP. Diagnosis and management of neurological sarcoidosis. *Arch Intern Med* 1977; 157: 1864-68.
- Zajicek JP, Scolding NJ, Foster O et al. Central nervous system sarcoidosis-diagnosis and management. *Q J Med* 1999; 92: 103-17.
- Nowak DA, Widenka DC. Neurosarcoidosis: a review of its intracranial manifestation. *J Neurol* 2001; 248: 363-72.
- Kidd D, Beynon HLC. The neurological complications of systemic sarcoidosis. *Sarcoidosis Vasc Diffuse Lung Dis* 2003; 20: 85-94.
- Joseph FG, Scolding NJ. Sarcoidosis of the nervous system. *Pract Neurol* 2007 Aug; 7(4): 234-44.
- Terushkin BS, Stern BJ, Judson MA et al. Neurosarcoidosis. Presentations and Management. *The Neurologist* 2010; 16: 2-15.
- Pereira J, Anderson NE, McAuley D et al. Medically refractory neurosarcoidosis treated with infliximab. *Intern Med J* 2011 Apr; 41(4): 354-7.
- Langrand C, Bihan H, Raverot G et al. Hypothalamo-pituitary sarcoidosis: a multicenter study of 24 patients. *Q J Med* 2012 Oct; 105(10): 981-95.
- Segal BM. Neurosarcoidosis: diagnostic approaches and therapeutic strategies. *Curr Opin Neurol* 2013; 26: 307-31.
- Eklund A, du Bois RM. Approaches to treatment of some of the troublesome manifestations of sarcoidosis. *J Intern Med* 2014; doi 10.1111/joim12198 (Epub ahead of print).

Kliniska manifestationer – Hud

Anders Eklund

Förekomst

Hudförändringar är vanligt förekommande vid sarkoidos. Frekvens och typ av hudmanifestation varierar med etnisk bakgrund och kön. Vid noggrann inspektion av huden kan förändringar som kan relateras till sarkoidos ses hos 20-25 %, men inte sällan missas mindre förändringar eftersom de ofta inte är symtomgivande och inspektionen är bristfällig. Det är vanligt med andra samtidiga sarkoidosmanifestationer, men någon stark korrelation till t.ex. grad av lungengagemang tycks inte föreligga. Hudförändringar har rapporterats vara vanligare hos kvinnor än hos män.

En indelningsgrund av hudengagemang vid sarkoidos är:

- ospecifika manifestationer – företrädesvis erythema nodosum
- specifika manifestationer med granulombildning

Det är inte ovanligt att hudsarkoidos är den första manifestationen av sjukdomen. Ungefär en tredjedel av patienterna med hudsarkoidos har vid när sjukdomen diagnostiseras enbart hudförändringar. De tenderar dock att utveckla andra organengagemang månader till år efteråt. Hos andra patienter uppträder hudlesionerna först efter en längre tids sjukdom.

Patologi

Vid typisk erythema nodosum (EN) med utbredning företrädesvis över de nedre delarna av benen är det inte meningsfullt att ta biopsi. Den histopatologiska bilden är av inflammatorisk typ och granulom brukar inte kunna påvisas. Däremot utgör andra typer av hudförändringar lättillgängliga biopsimål och kan leda till att diagnosen sarkoidos kan säkerställas. Dessa förändringar kan ha mycket varierande utseende. Biopsierna visar epiteloïdcellsgranulom utan nekros och med varierande mängd fibros. Det är som alltid vid sarkoidosdiagnostik väsentligt att utesluta andra orsaker till granulombildning, exempelvis svampinfektion eller främmande kropp.

Klinisk bild

De dominerande tecknen på EN, som oftast är en del av Löfgrens syndrom, är initialt blårröda fläckformade, ömmande, värmeökade infiltrationer framförallt på underbenen. Ibland finns förändringarna även låren och någon gång på andra lokaler. De har variabel storlek, men är inte sällan flera cm i diameter. Med tiden antar förändringarna en mer brunröd färg och de bleknar med tiden av för att försvinna inom några veckor till månader i de allra flesta fallen. EN är inte specifikt för sarkoidos utan kan även uppträda vid t.ex. vissa infektioner. Om andra tecken än EN på Löfgrens syndrom föreligger samtidigt (feber, bilaterala hiluslymfom med eller utan nodulära parenkyminfiltrat, fotledsartit och/eller tendovaginit) bör misstanken på sarkoidos vara stark.

Andra sarkoidosorsakade förändringar kan vara mycket mer diskreta till utseendet och ge få eller inga symtom. Patienter kanske bara uppmärksammas dem pga att de varit vanprydande. Ett sådant exempel är lupus pernio som fjärilsformad breder ut sig över kinder och näsrygg. Förändringen, som är prognostiskt ogynnsam, ses betydligt oftare hos patienter med subsahariskt ursprung. Lupus pernio kan åtföljas av destrukturer i näsbenet.

Klåda är inte ett vanligt symtom på hudsarkoidos.

Ospecifika hudmanifestationer

Erythema nodosum (Fig.1) är den vanligaste formen av hudengagemang vid sarkoidos som drabbar personer med skandinaviskt ursprung. Tillståndet debuterar oftast på våren och reciderar mycket sällan. Fotledsartit och/eller tendovaginit uppträder ibland samtidigt.

En annan ospecifik hudförändring som någon gång ses är erythema multiforme.

Klåda i huden är inget vanligt tecken på hudsarkoidos, men kan förekomma som följd av nedsatt leverfunktion orsakad av sarkoidosförändringar i levern.

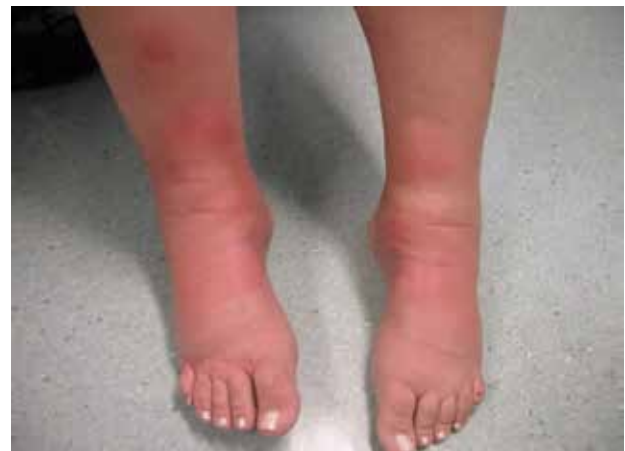

Fig.1. Erythema nodosum – knölrös.

Specifika hudförändringar

Lupus pernio (Fig.2) är den tydligaste specifika hudmanifestationen vid sarkoidos. Den är ses så typisk till utseendet att biopsi inte brukar behövas. Lupus pernio karakteriseras av blårröda fläckformade förändringar med näsan som predilektionsställe. Förändringar kan även uppträda på kinderna och ge ett fjärilsformat utseende. Lupus pernio manifestationer är kroniska till karaktären och associeras ofta med fibrotiserande lungförändringar samt med förekomst av granulom i övre luftvägar och tårkörtlar, samt med bencystor/bendestruktion och njurengagemang. Nasala ulcerationer kan uppträda.



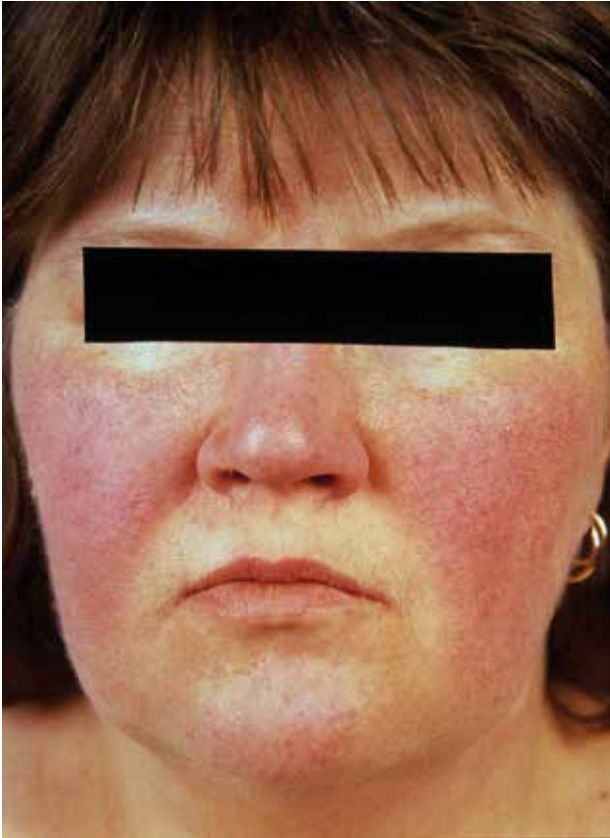

Fig.2. Lupus pernio (Sandström T, Eklund A, red. Lungmedicin. Studentlitteratur 2009; 220).

Makulopapulära och nodulära lesioner är en vanlig form av specifika hudförändringar. De är vanligen rödbruna till purpurfärgade och ofta mindre än 1 cm i diameter. Förändringarna sitter ofta i ansikte, på övre delen av ryggen och extremiteterna. Lesionerna kan ses i olika faser av sjukdomen, samt vara enstaka eller uppträda i större antal. De kan gå tillbaka men också recidivera och efterlämna ärr.

Plack (Fig.3) är runda till ovala, rödbruna till blåaktiga, vanligen upphöjda och indurerade förändringar. De ses oftast i ansiktet, på rygg, skuldror, armar och glutealt. Placken är inte sällan bestående och associeras ofta med utdraget sjukdomsförlopp.

Annulära förändringar (Fig.4) karaktäriseras av mer aktiva förändringar i lesionernas periferi och av central atrofi med teleangiektasier i. De tenderar till att bli bestående och kan vara kosmetiskt störande.

Ärrsarkoidos. Granulomatösa förändringar kan uppträda i gamla ärr efter operationer eller efter trauma, injektioner, vaccinationer och i tatueringar (Fig 5). Ärren blir infiltrerade och inflammierade med en violett missfärgning. Ibland avspeglar ärrförändringar sjukdomsförloppet och förändras i takt med att sjukdomen är mer eller mindre aktiv.

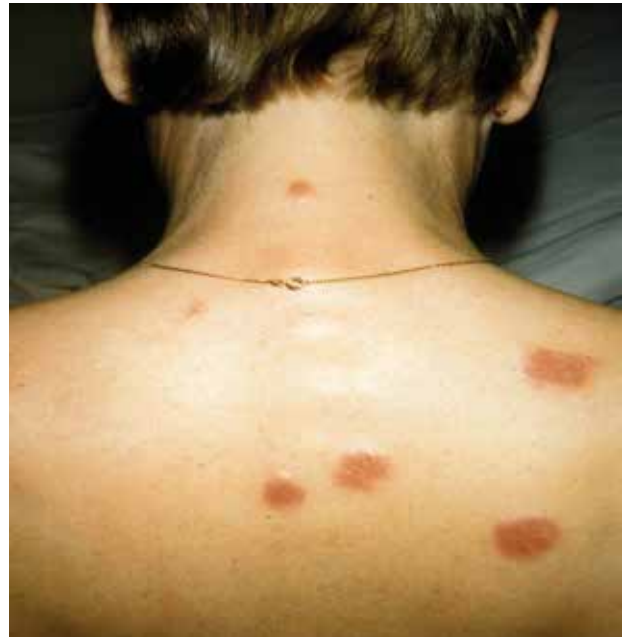

Fig.3. Plackbildning vid sarkoidos

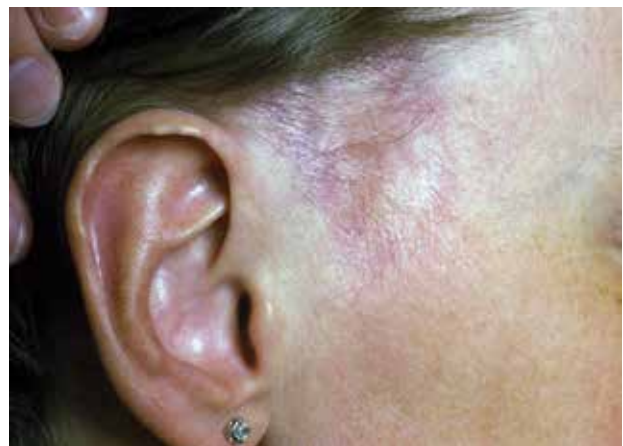

Fig.4. Annulära sarkoidosförändringar (Sandström T, Eklund A, red. Lungmedicin. Studentlitteratur 2009; 220).

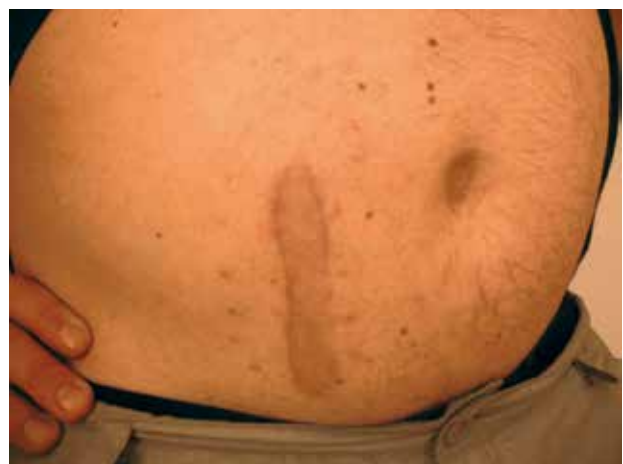

Fig. 5. Ärr efter bukoperation (Selroos A, Eklund A. Sarkoidos. Studentlitteratur 2005, färgbilaga XVI).

Övriga hudmanifestationer. Subkutana noduli samt hypopigmenteringar har beskrivits, men är ovanliga. Även fläckvis hårfall (alopecia areata) och nagelsarkoidos förekommer.

Hudförändringar och andra sarkoidosmanifestationer har också observerats i samband med interferon- α behandling, ofta kombinerad med ribavarin eller amantadin, vid hepatit C. kan åtföljas av en ofta övergående sarkoidoslik bild med manifestationer inte minst i huden (14). Kraftfull antiviral terapi hos HIV patienter kan aktivera äldre granulomatösa reaktioner i gamla tatueringar och ärr. Intressant nog kan ibland bara ett specifikt färgpigment i en tatuering framkalla en reaktion medan andra delar av tatueringen är helt opåverkade.

Hudbiopsi

Biopsin bör om möjligt inte tas på en lokalisation som tidigare varit utsatt för skrubbsår, t.ex. knäna. Skälet är att främmandekroppsgranulom kan framkallas av kvarvarande partiklar. Vid mikroskopi i polariserande ljus kan förekomst av dubbelbrytande kristaller analyseras för att om möjligt utesluta förekomst främmande kropp.

Icke nekrotiserande epiteloïdcellsgranulom i biopsin kan bekräfta misstankar på sarkoidos, men för att utesluta andra orsaker än sarkoidos ska man leta efter mykobakterier, svamp och andra mikroorganismer.

Fotografisk dokumentation av hudlesionerna är till hjälp vid uppföljningen.

Behandling

Erythema nodosum kräver i sig ingen behandling. Om EN är en del i Löfgrens syndrom kan dock syndromet i sig föranleda att antiflogistika används i syfte att lindra inflammation i tex senskidor och leder. Bara undantagsvis kan en kort kur med perorala steroider vara indicerad.

Specifika sarkoidosförändringar i huden kräver som regel inte heller någon behandling, men när hudlesionerna är misspdydande, utbredda eller progredierar finns ändå ibland skäl att inleda terapi. Kortikosteroider givna per os under tillräckligt lång tid och i tämligen hög dos brukar som regel ge viss minskning av flertalet hudförändringar, men lupus pernio är ofta tämligen terapieresistent. Som alltid kan dock kortisonbehandling medföra allvarliga och oönskade biefekter och därför måste patienten innan terapi startas ha detta helt klart för sig. Det gäller också att informera om att positiv effekt på lesionerna i huden inte är garanterad.

Det har blivit allt vanligare att kombinera kortikosteroiderna med annan immunsuppression och methotrexate är då ofta förstahandsalternativ. Det kan ges i dos 7,5 -15 (20) mg en gång per vecka i kombination med folsyra ett respektive två dygn efter intag av methotrexate. Blod- och leverstatus bör initialt följas veckovis, men senare kan de kontrolleras glesare

Ett annat alternativ är hydroxyklorokin i daglig dos 200 (-400) mg. Synskärpa och färgsinne ska undersökas innan behandlingen inleds och upprepas med viss regelbundenhet. Försiktighet rekommenderas vid känd njur- och/eller leverdysfunktion.

Vid misspdydande mindre förändringar kan eventuellt lokalbehandling med steroider provas. Även intralesionell steroidbehandling har beskrivits. Effekten av lokal behandling är dock ofta begränsad.

I en öppen, okontrollerad studie har tetracyclin använts med viss framgång, men det vetenskapliga belägget är svagt.

Liksom via andra extrapulmonella manifestationer finns också enstaka rapporter om effekt av infliximab vid hudsarkoidos. Behandlingen kan dock ännu bara rekommenderas vid fall av utbredd, mot annan behandling refraktär samt misspdydande hudsarkoidos.

Enstaka rapporter finns om thalidomids antiinflammatoriska och positiva effekter vid hudsarkoidos, men preparatet får endast ges på licens. Strikt antikonceptionskontroll är nödvändig mot bakgrund av de missbildningar som tidigare rapporterats hos barn till mödrar vilka under graviditeten medicinerat med preparatet. Det kan förutom dåsighet även orsaka icke reversibel perifer neuropati. Insättning och kontroll av thalidomidbehandling bör förbehållas hud- och lungspecialister.

Olika typer av lasermetoder har prövats vid hudförändringar orsakade av sarkoidos. Bristfällig dokumentation gör att deras effekt är svårvärderad.

Referenser

- Löfgren S, Stavenow S. Course and prognosis of sarcoidosis. *Am Rev Respir Dis* 1961; 84: 71-3.
- Wilson NJE, King CM. Cutaneous Sarcoidosis. *Postgrad Med J* 1998; 74: 649-52.
- Hunninghake GW et al. ATS/ERS/WASOG Statement of Sarcoidosis. *Sarcoidosis Vasc Diffuse Lung Dis* 1999; 16: 149-73.
- Judson MA, Baughman RP, Teirstein AS, Terrin ML, Yeager JRH and the ACCESS Research Group. Defining Organ Involvement in Sarcoidosis: The ACCESS proposed instrument. *Sarcoidosis Vasc Diffuse Lung Dis* 1999; 16: 75-86.
- English JC, Patel PJ, Greer KE. Sarcoidosis. *J Am Acad Dermatol* 2001; 44: 725-43.
- Marzouk K, Saleh S, Kannass M, Sharma OP. Interferon-induced granulomatous lung disease. *Curr Opin Pulm Med* 2004; 10: 435-40.
- Pascual JC, Belinchon I, Silvestre JF et al. Sarcoidosis after highly active antiretroviral therapy in a patient with AIDS. *Clin Exp Dermatol* 2004; 29: 156-8.
- Haley H, Cantrell W, Smith K. Infliximab therapy for sarcoidosis (lupus pernio). *Br J Dermatol* 2004; 50: 235-41.
- Baughman RP, Lower EE. Newer therapies for cutaneous sarcoidosis: the role of thalidomide and other agents. *Am J Clin Dermatol* 2004; 5: 385-94.
- Doherty CB, Rosen T. Evidence-based therapy for cutaneous sarcoidosis. *Drugs* 2008; 68(10): 1361-83.
- Kluger N. Sarcoidosis on tattoos: A review of the literature from 1931-2011. *Sarc Vasc Diffuse Lung Dis* 2013; 30: 86-102.
- Yanardag H, Tetikkurt C, Muammer B, Demirci S, Iscimen A. Diagnosis of cutaneous sarcoidosis; clinical and the prognostic significance of skin lesions. *Multidiscip Respir Med* 2013; 8(1):26. DOI: 10.1186/2049-6958-8-26.
- Steen T, English JC. Oral minocycline in treatment of cutaneous sarcoidosis. *JAMA Dermatology* 2013; 149(6): 758-60.

Kliniska manifestationer – Hjärta

* Uppdaterat januari 2018

Peder Sörensson, Susanna Kullberg, Per Eldhagen, Olov Andersson, Pernilla Darlington, Anders Eklund

Inledning

Trots att sarkoidos i hjärtat beskrevs för mer än åttio år sedan utgör tillståndet fortfarande en diagnostisk och behandlingsmässig utmaning delvis beroende på att det i vissa fall bara föreligger enstaka granulom i myokardiet medan det i andra fall finns en utbredd granulomatös inflammation med påtagliga rytmstörningar och hjärtsvikt. Sarkoidos i hjärtat kan utgöra det första tecknet på sjukdomen. Det har i obduktionsmaterial av sarkoidosdrabbade rapporterats att icke nekrotiserande epiteloïdcellsgranulom finns i hjärtat hos närmare 25 % av patienterna, men andelen patienter med kliniskt påvisat hjärtengagemang har hittills endast utgjort cirka 5 %. I studier har rapporterats att 40 - 65 % av alla med hjärtsarkoidos har sjukdomen enbart i detta organ.

Sarkoidos kan involvera alla delar av hjärtat, men prognosen är relaterad till lokaliseringen och utbredningen av förändringarna. Granulominlagring i myokardiet kan leda till hypertrofi med en mer eller mindre utbredd fibros. En sekvens av initial inflammation, följt av granulombildning och fibrotisering med postinflammatorisk ärrbildning är en sannolik sjukdomsutveckling. Av oklar orsak är ofta retledningssystemet engagerat vid hjärtsarkoidos. Granulombildning kan dock i princip förekomma i alla delar av hjärtat, men klaffapparaten och kranskärlet är sällan direkt engagerade. Även perikardiet kan involveras och perikardvätska ses hos 5 - 15 %. Hjärtsarkoidos har i vissa populationer (ex. den japanska) rapporterats vara betydligt vanligare än i andra etniska grupper. Sannolikt huvudsakligen beroende på förbättrade diagnostiska metoder har en betydande ökning av antalet diagnostiserade fall rapporterats under senare år. Eftersom tillståndet är potentiellt allvarligt är diskrepansen mellan påvisad och faktisk förekomst av hjärtsarkoidos alltför stor. Det är således viktigt att diagnostiken skärps och att rutiner utarbetas för att lättare nå detta mål. En väsentlig prediktiv indikation på sjukdomens allvar utgör vänster kammars ejektionsfraktion (LVEF). Moderna imaging-tekniker som MR (magnetresonansteknik) och FDG-PET/DT (18-fluorodeoxyglukos-positron emission tomografi) erbjuder rätt utnyttjade nya och förbättrade diagnostiska förutsättningar, vilket är väsentligt då histologisk verifikation ofta saknas och då förändringarna i hjärtat kan vara de enda tecknen på sarkoidos. De skapar även möjligheter för att säkrare monitorera terapeutiska åtgärder, som ännu är bristfälligt validerade. Det föreligger således ett betydande intresse av att bättre identifiera terapier, som tydligt kan reducera morbiditet och mortalitet.

Klinisk bild

Två huvudscenarier kan föreligga. I det ena får en patient med sarkoidos i andra organ symtom eller tecken på kardiell sjukdom. Det andra scenariot är en patient som utan tecken på sarkoidos i andra organ utvecklar symtom kopplade till t.ex. ledningshinder, kammararytmier eller kardiell dysfunktion. Hjärtengagemang kan styrkas eller bekräftas med tillgängliga tekniker som EKG, ekokardiografi, MR och FDG-PET/DT.

Ofta rapporterade symtom är palpitationer, yrsel och/eller svimning. Dessa beror vanligen på arytmier, som i värsta fall kan orsaka plötslig död. Tecken på hjärtsvikt kan också vara sarkoidosrelaterade. Om hjärtsarkoidos föreligger har de symtom som kan relateras till extrakardiella sarkoidosförändringar rapporterats vara mer beskedliga då dessa organengagemang inte brukar vara så påtagliga.

Hjärtsarkoidos kan orsaka små, fläckformade förändringar basalt i hjärtat som inte medför några kliniska symtom. Om däremot olika grader av block förekommer ses inte sällan större områden med sarkoidosorsakade förändringar i septum. Ifall även större områden i kamrarna har drabbats så kan patienten utveckla hjärtsvikt med eller utan block eller ventrikulärytmi.

Utredning/diagnostik

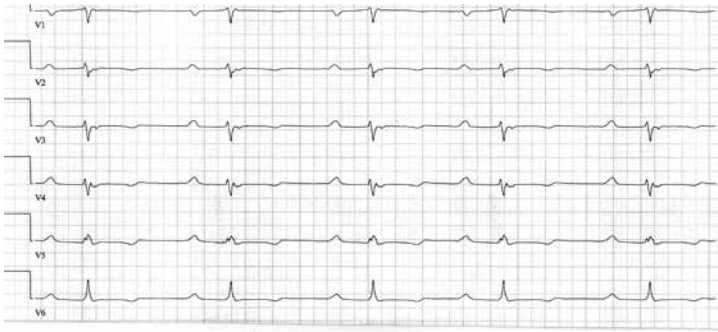
Lungröntgen

Konventionell lungröntgen ska göras vid misstanke om kardiell sarkoidos och DT av thorax är också ofta motiverad.

Vilo-EKG

Vilo-EKG med 12 avledningar ska tas rutinmässigt i initialskedet på alla patienter som utreds för misstänkt sarkoidos oavsett om symtom som för tankarna till hjärtengagemang föreligger eller inte. EKG bör upprepas om det senare i sjukdomsförloppet tillkommer kliniska tecken på hjärtpåverkan.

EKG-förändringar är betydligt vanligare hos patienter med hjärtsarkoidos än hos kontroller. Det föreligger en högre incidens av grenblock, AV-block, sinusbradykardi, förmaks- och kammarektopiska slag, liksom av patologiska Q-vågor och ospecifika STT-förändringar hos patienter med sarkoidos. Det bör dock noteras att EKG-förändringarna inte är specifika för sarkoidos. Ett helt normalt EKG hos en patient med sarkoidos utan kardiella symtom utesluter däremot närmast ett kliniskt betydelsefullt hjärtengagemang. Däremot bör en patient som rapporterat symtom förenliga med hjärtsarkoidos utredas vidare även om vilo-EKG är normalt.



Vilo-EKG med AV-block I, intraventrikulärt ledningshinder och T-vågsförändringar.

Långtids-EKG

Kan ge värdefull information om rytmrubbningar (förmaksflimmer, supraventrikulära/ventrikulära tackykardier) och antalet SVES och VES.

Ekokardiografi

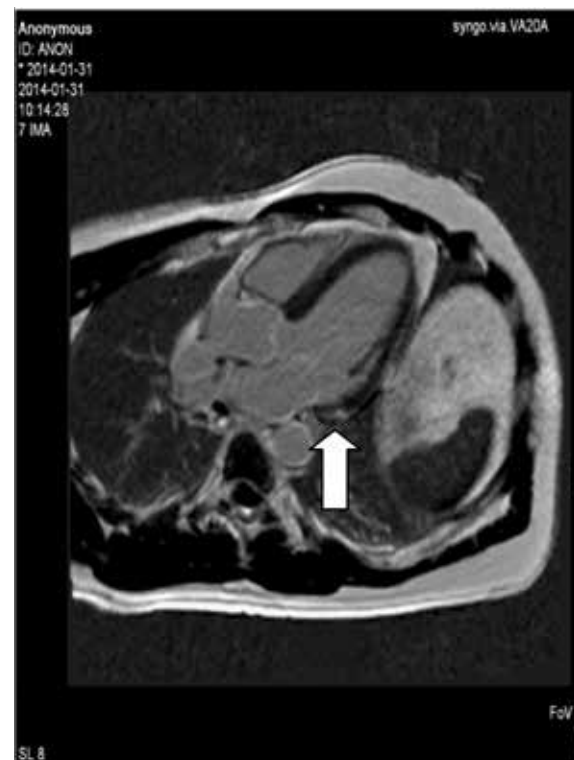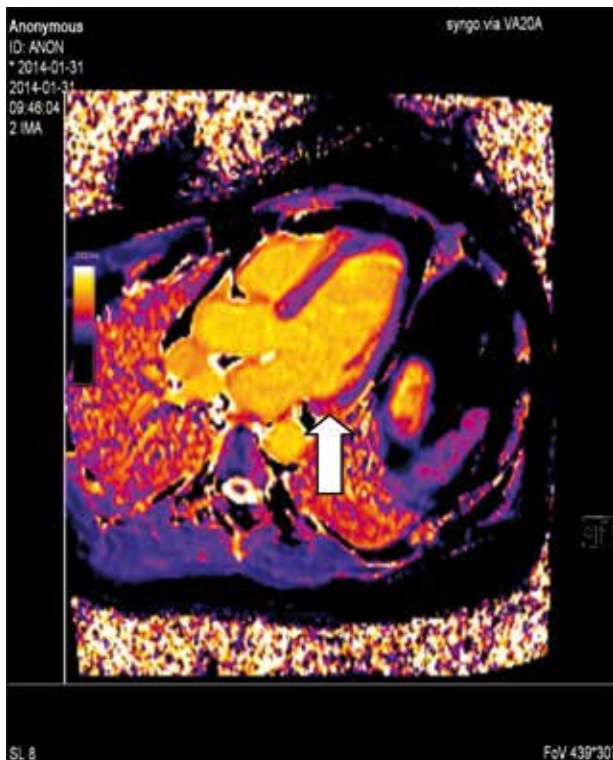
Om det inte föreligger några kliniska symptom är undersökningen oftast normal. Däremot kan den vid manifest hjärtsarkoidos ge värdefull information om kammardysfunktion, ökad respektive minskad vägg tjocklek, den senare ibland basalt belägen och i sällsynta fall utvecklad till aneurysm. Förtjockning av väggarna kan likna den som ses vid hypertrofisk kardiomyopati. Fördelar med metoden är att den är icke-invasiv, att den inte ger någon stråldosbelastning, samt att den är förhållandevis billig och går lätt att upprepa. Den utgör också ett bra alternativ eller komplement vid uppföljning under pågående behandling.

Arbets-EKG

Kan ha visst differentialdiagnostiskt värde och ge upplysning om arytmibenägenhet vid ansträngning, men utgör i dagsläget ingen primär utredningsåtgärd.

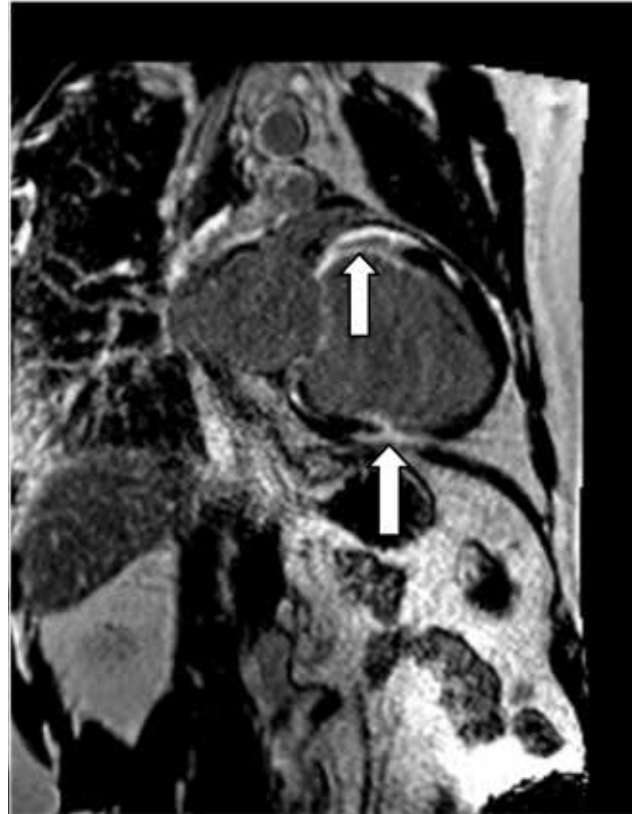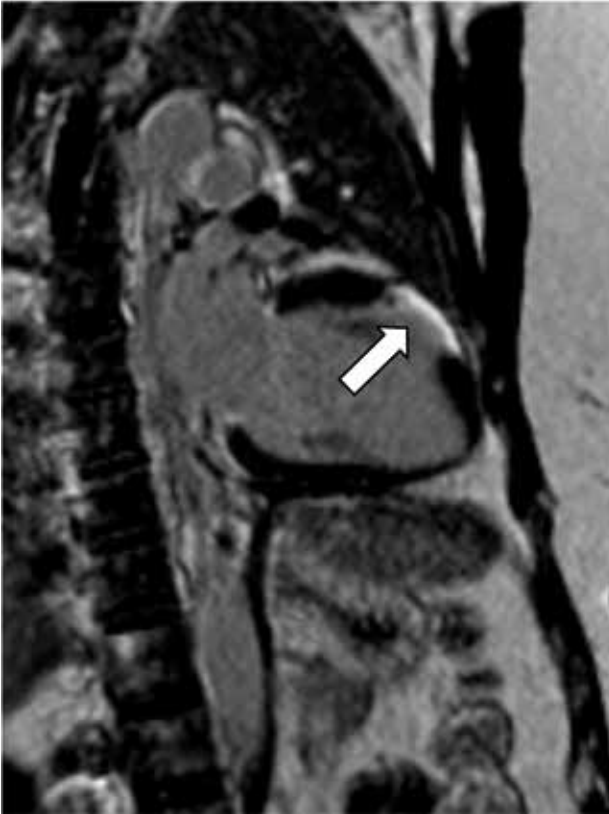MR

Magnetresonanstekniken har kommit att visa sig mycket värdefull i diagnostiken för hjärtsarkoidos. Metoden innebär ingen stråldosbelastning för patienten, den är icke-invasiv och ger mycket valida data vad gäller volymer och funktion av vänster respektive höger kammare. Introduktionen av det extracellulära kontrastmedlet gadolinium har revolutionerat de diagnostiska möjligheterna med MR. LGE (late gadolinium enhancement) används numera alltid vid utredning av misstänkt hjärtsarkoidos. Metoden kan avslöja fibrotiska och aktiva inflammatoriska förändringar, som ofta finns i vänsterkammarseptum och lateralväggen, och även differentiera mellan dem. Numera används även olika mapping-tekniker för att hitta motsvarande fynd. Förändringarna är dock inte helt specifika för sarkoidos utan man tolkar LGE-mönster utifrån lokalisation och utbredning i kammaren och huruvida förändringarna är av ischemisk eller icke-ischemisk karaktär. De vanligast förekommande förändringarna är flera små fläckar med LGE midmuralt eller epikardiellt i vänster kammare. En annan stor fördel med MR-tekniken är att den enkelt kan upprepas vid exempelvis monitorering av effekterna av insatt behandling. Teknikutveckling pågår för att kombinera PET och MR i syfte att bättre kunna belysa såväl inflammations- som fibrosinslag.



MR: Lindrig kardiell sarkoidos (ödem + LGE basalt inferolateralt).





Mer uttalade fibrosförändringar hos två patienter med hjärtsarkoidos (vänster: fokalt midventrikulärt anteriort; höger: inom flera segment basalt och midventrikulärt anteriort och inferiort).

FDG-PET/DT

En del förespråkar FDG-PET/DT för att påvisa i synnerhet inflammatoriska förändringar då FDG är en glukosanalog, som kan återspegla ökad glukosmetabolism i inflammatoriska områden. Ett problem är att den naturliga glukosmetabolismen kan ge ett relativt stort fysiologiskt upptag i hjärtat och därigenom försvåra tolkningen. Därför finns scheman utarbetade för att låta patienterna "svälta" en kortare tid före undersökningen i syfte att minska bakgrundeffekten. Ett annat problem utgör den ganska höga strålbekstrålning som medför att upprepade PET-undersökningar inte kan rekommenderas. En enstaka undersökning kan dock vara värdefull genom att även tidigare okända extrakardiella förändringar i t.ex. lymfkörtlar kan upptäckas och erbjuda nya diagnostiska biopsimöjligheter.

Vissa förespråkar att MR utförs först vid misstanke på hjärtsarkoidos och att FDG-PET görs därefter i syfte att dels bekräfta diagnosen dels att stärka indikationen för behandling av inflammatoriska förändringar. FDG-PET kan vara ett värdefullt alternativ om MR av någon anledning är kontraindicerad.

Myokardbiopsier

Metoden är invasiv och har ganska låg träffsäkerhet på grund av att granulom/fibros som regel bara finns fläckvis och mestadels i vänster kammare. Om elektrofysiologisk mapping eller bildstyrning (MR eller PET) används i väg-

ledande syfte kan det positiva utfallet vid hjärtbiopsier öka från 10 - 20 % till upp emot 50 %.

Biomarkörer

ACE

Aktiviteten i serum av detta enzym, som aktiverar angiotensin I till II, har länge använts som en markör för aktivitet vid sarkoidos. Ett högt värde indikerar ökad granulommassa och/eller aktivitet, men relaterar ganska dåligt till andra utfallsparametrar som lungröntgen och lungfunktion. ACE-värdet sjunker under kortikosteroidterapi och normaliseras av ACE-hämmare. Ökad ACE-aktivitet är inte heller helt specifik för sarkoidos utan kan ses vid exempelvis silikos, tbc och allergisk alveolit.

Troponin

En skada på myokardiets muskelceller kan oavsett orsak resultera i förhöjda nivåer av högsensitivt troponin (hs-troponin T/I) i blodet. I en finländsk studie studerades troponinnivåer vid nydiagnosticerad hjärtsarkoidos och man kunde konstatera att de förhöjda nivåer som noterades hos vissa patienter i många fall minskade snabbt under prednisonbehandling. Det framkom tecken på en koppling av förhöjda troponinnivåer till ökad risk för allvarliga konsekvenser längre fram. Tolkningen av förekomsten av förhöjda nivåer av troponin kan dock försvåras av att läckage av troponin lätt uppstår av flera icke sarkoidosrelaterade orsaker.

BNP och pro-BNP

BNP (brain natriuretic peptide) är ett hormon som frisätts naturligt från hjärtat vid belastning samt uttjning och har en vätskedrivande verkan. Det produceras först som ett prohormon som sedan spjälkas i två delar: det aktiva hormonet BNP, och den hormonellt inaktiva N-terminalen av molekylen, NT-proBNP. Den senare har en längre halveringstid. Nivåerna av peptiderna korrelerar väl till graden av hjärtsvikt och där låga värden talar starkt emot hjärtsvikt (t.ex. NT-proBNP <125 ng/L), medan höga värden talar för förekomst av hjärtsvikt. Vid hjärtsarkoidos har förhöjda nivåer av NT-proBNP visat sig vara vanligt förekommande.

Övriga aktivitetsmarkörer

En rad andra markörer som skulle kunna tänkas återspegla aktiv sarkoidosjukdom har testats utan att någon övertygande, kliniska användbar koppling kunnat säkerställas. Det gäller bl.a. beta2-mikroglobulin, fibronektin och vitronektin. En aktuell markör är IL-2R, som seceneras av T_H-typ 1 celler och anses spela en väsentlig roll vid sarkoidos genom att stimulera T-cellsproliferation. Lösligt IL-2R kan mätas i serum och har rapporterats kunna reflektera sarkoidosaktivitet. Användbarheten vid aktivitetsbedömning av hjärtsarkoidos är dock ännu oklar. Detsamma gäller **neopterin**, som är en prekursor till biopterin. Det i sin tur utgör en co-faktor i neurotransmittorsyntesen. Vid sarkoidos har neopterin ansetts intressant ur aktivitets synpunkt då det visats att det frisätts när monocytter i kultur stimuleras av aktiverade T-celler bl.a. genom att IFN-gamma frisätts.

Konsensusrekommendationer för diagnostiska kriterier för hjärtsarkoidos

(modifierat efter Birnie et al 2014).

Två vägar till diagnos av hjärtsarkoidos:

1. **Histologisk diagnos** baserad på hjärtmuskelbiopsi (påvisande av icke-nekrotiserande granulom utan tecken på någon alternativ orsak, ex. svamp)
2. **Klinisk diagnos** baserad på invasiva och/eller non-invasiva undersökningar

Diagnosen är sannolik om

(A) det finns histologiska fynd av extrakardiell sarkoidos

OCH

- (B) ett eller flera av följande föreligger
1. kortikosteroid- och/eller immunsuppressionkänslig kardiomyopati eller hjärtblock
 2. LVEF < 40 % utan annan förklaring
 3. kvarstående VT (spontan eller inducerad) utan annan förklaring
 4. AV block II eller III
 5. LGE - förändringar på MR hjärta förenligt med hjärtsarkoidos
 6. fläckvis upptag på FDG-PET/DT förenligt med hjärtsarkoidos

OCH

(C) andra orsaker till hjärtpåverkan har bedömts som osannolika

LVEF – left ventricular ejection fraction;
LGE – late gadolinium enhancement

Behandling

Allmänt

Att säkert fastställa diagnosen hjärtsarkoidos är svårt och ofta är behandling motiverad utan att histologiska bevis på granulom föreligger. I avsaknad av botande behandling vid sarkoidos blir symptomlindrande terapi viktig. *Beta-blockerare* är förstahandsval vid såväl supraventrikulära som ventrikulära arytmier. *Amiodarone* kan prövas i akuta situationer med ventrikeltakykardi. Klass I antiarytmika (ex. *disopyramid*, *flekainid*) rekommenderas inte då många kan ha myokardiella ärr.

Vid hjärtsvikt orsakad av sarkoidos ska behandling ges med konventionella sviktmedel som *ACE-hämmare* (*ACE-I*)/*angiotensinreceptorblockare* (*ARB*), betablockerare, och eventuellt *mineralkortikoidreceptorblockerare* (*MRA*). Evidensen för effekt är möjligen något högre för ACE-I jämfört med ARB, men ACE-I gör å andra sidan uppföljning med mätning av ACE-aktiviteten i serum meningslös. Utvärdering och upptitrering görs enligt gällande allmänna behandlingsrekommendationer vid hjärtsvikt.

Immunosuppression

Den oftast använda initiala terapin är *kortikosteroider* trots att det vetenskapliga underlaget för positiv effekt är begränsat och helt baseras på retrospektiva studier. Inget klart konsensus finns om alla bör behandlas eller bara de med symptom eller klara tecken på inflammation. De bäst undersökta effekterna är påverkan på AV-överledning och vänsterkammarmarkfunktion. Ungefär hälften av alla behandlade har i metaanalyser visats få förbättrad överledningsförmåga medan effekten på vänster kammars funktion tycks vara avhängig av graden av påverkan när behandlingen inleds. Bäst effekt har rapporterats hos patienter med normal till modest kammarpåverkan vid behandlingsstart, men det finns även en rapport om effekt vid allvarlig funktionspåverkan. Det förefaller inte som om långtidsutfallet påverkas av dosen prednisolon då behandlingen påbörjas och inte heller av när behandlingen inleds i förhållande till sjukdomsdebuten.

Immunosuppression bör övervägas om tecken på inflammation finns vid:

- AV-block II eller AV-block III
- vid rikligt med ektopiska VES eller kort självterminerande ventrikulär arytm
- vid icke självterminerande ventrikulär arytm
- vid dysfunktion av vänster kammare

Tidigare rekommenderades högre doser kortikosteroider vid hjärtengagemang än vid lung Sarkoidos, men numera är den rekommenderade dagliga prednisolondosen 30-40 mg med efterföljande nedtrappning till 5-10 (15) mg per dag och en total behandlingstid på minst 9-12 månader. Vissa rekommenderar att behandlingen ska fortgå upp till 3 år eller mer då för tidigt upphörande kan leda till sämre LVEF på sikt. Flera års uppföljning efter avslutad terapi är att rekommendera (förslag till behandlingsschema finns i Vårdprogrammets behandlingsavsnitt).



Alternativa eller kompletterande behandlingar vid bristande effekt eller intolerabla biverkningar är i första hand *metotrexat* givet en gång per vecka eller *azatioprin* givet dagligen (se behandlingsavsnitt i Vårdprogrammet). Metotrexat i kombination med prednisolon gav signifikant bättre effekt vid 3 men inte vid 5 års uppföljning. Båda behandlingarna kräver regelbunden uppföljning av blodbild, samt lever- och njurfunktion (se kapitel Behandling).

Även så kallade *biologiska läkemedel*, exempelvis infliximab och adamilumab, har börjat användas i begränsad omfattning utan att robusta vetenskapliga data stödjer åtgärden. Vid användning av denna typ av läkemedel måste givetvis stor försiktighet iaktas med tanke på att benägenhet att framkalla hjärtsvikt har rapporterats vid studier av icke kardiell inflammation.

Rent generellt kan en mer aggressiv immundämpande behandling vara tilltalande initialt hos patienter med utbredda inflammatoriska men få fibrotiska förändringar medan terapin kan vara något mer återhållen hos individer med ringa tecken på inflammation men med utbredd fibros. Detta givet den sannolikt utdragna behandlingstiden och risken för biverkningar.

Utvärderingen av terapin får ske på individuell bas och därigenom med varierande intervall med förslagsvis MR, ekokardiografi, biomarkörer och i enstaka fall med PET/DT.

Rytmreglering

Om indikation föreligger för pacemaker pga rytmstörning rekommenderas oftast ICD eftersom patienterna löper en betydande risk för VT-attacker. Se nedan modifierad tabell från Birnie DH et al Heart Rhythm 2014; 11:1305-23.

Handläggning av arytmier associerade med hjärtsarkoidos

Diagnos och screening

- Patienter med diagnostiserad icke kardiell sarkoidos ska tillfrågas om förekomst av synkope/presynkope och signifikanta palpitationer
- Vid konstaterad sarkoidos i andra organ
 - ska ett 12-punktsavlednings EKG utföras
 - kan en ultraljudsscreening vara värdefull
- Om något av ovanstående utfaller positivt kan undersökning med MR eller FDG-PET vid ett för ändamålet tränat center vara värdefull
- MR eller FDG-PET rekommenderas inte för patienter utan avvikelse i form av symptom eller vid EKG eller ultraljud

Handläggning av ledningshinder

- **Pacemaker** rekommenderas vid AV-block II/III och kan övervägas vid bi- och trifascikulärt grenblock. Generellt rekommenderas fortsatt pacemakerbehandling även om höggradigt AV-block går tillbaka på grund av risk för recidiv.
- Immunsuppression bör ges vid AV-block II (typ II) eller AV-block III och kan övervägas vid symptomgivande AV-block I.
- CRT (pacemaker med defibrillatorfunktion) bör övervägas på sedvanlig indikation (vänstersidigt grenblock och EF < 35%, samt vid förväntad hög andel kammarpacing och nedsatt kammarfunktion).

Handläggning av ventrikulära arytmier

- Bedömning av graden av inflammation med MR eller FDG-PET kan vara användbar
- Immunsuppression kan vara av värde och bör provas
- Antiarytmisk behandling kan ha effekt vid ventrikulär arytm refraktär mot immunterapi
- **Ablation** kan vara av värde om tillståndet varit refraktärt mot immunsuppression OCH antiarytmisk terapi

Effekten av ablation är oftast begränsad sannolikt på grund av förekomst av multipla ärr som kan generera "re-entrant" arytmier. Kateterablation kan kombineras med medikamentell antiarytmisk behandling. Risken för återkommande VT är tydlig.

ICD-implantation

Rekommenderas (Birnie et al. Heart Rhythm 2014) vid spontan ihållande ventrikulär arytm och tidigare hjärtstopp, dvs sedvanlig sekundärprofylaktisk indikation.

En stark rekommendation att implantera ICD primärprofylaktiskt föreligger också om LVEF < 35 % trots optimal medicinsk behandling inklusive hjärtsviktsterapi och eventuellt immunosuppressiv behandling. Även vid LVEF > 35 % men < 49 % och/eller om höger kammarens ejektionsfraktion är under 40 % kan ICD vara aktuell.

ICD kan också övervägas om det finns indikation för pacemaker och patienten har haft oförklarad svimning eller presynkope. ICD-implantation är också aktuell om utdragen ventrikulär arytm kan induceras.

Transplantation

Vid behandlingsrefraktära tillstånd kan transplantation vara ett alternativ. En studie visade att chansen för en i Finland boende patient diagnostiserad med hjärtsarkoidos att inte behöva transplanteras under en uppföljningstid på 10 år var 83 %. Om immunsuppression gavs och pacemaker implanterades ökade siffran till 91 %. Sämre prognos har rapporterats från andra etniska grupper. Negativa prognostiska faktorer är dilaterad vänster kammare samt låg LVEF. Inför en eventuell transplantation måste en noggrann utvärdering göras av graden av eventuellt samtidigt existerande lungengagemang. Viss risk finns för att sarkoidosförändringar med tiden utvecklas i transplantatet.

Prognos

Gängse uppfattning är att prognosen vid hjärtsarkoidos är något sämre än då inga kardiella förändringar kan påvisas. Graden av dysfunktion av vänster kammare (LVEF) har hittills ansetts vara den bästa markören för överlevnad hos patienter med påvisat hjärtengagemang. MR med bedömning av graden av "late gadolinium enhancement" (LGE) i vänster kammare har dock på senare tid framhållits som en än bättre prediktor av sjukdomsförloppet. En metaanalys visade att om LGE MR-förändringar kan påvisas innebär det i sig en ökad risk för ventrikulära arytmier och kardiovaskulär död. Mycket upptag av LGE indikerar sämre prognos. Även PET-upptag nämns som betydelsefullt för prognosen, men LGE-MR tycks enligt åtminstone en studie vara en säkrare metod.

Referenser

- Bernstein M, Konzelman FW, Sidlick DM. Boeck's sarcoid: report of a case with viscerovascular involvement. *Arch Intern Med* 1929; 44: 721-34.
- Mehta D, Lubitz SA, Frankel Z, Wisnivesky JP, Einstein AJ, Goldman M, Machac J, Teirstein A. Cardiac involvement in patients with sarcoidosis: diagnostic and prognostic value of outpatient testing. *Chest* 2008; 133(6): 1426-35.
- Nunes H, Freynet O, Naggara N, Soussan M, Weinman P, Diebold B, Brillet PY, Valeyre D. Cardiac Sarcoidosis. *Semin Respir Crit Care Med* 2010; 31(4): 428-41.
- Handa T, Nagai S, Ueda S, Chin K, Ito Y, Watanabe K, et al. Significance of plasma NT-proBNP levels as a biomarker in the assessment of cardiac involvement and pulmonary hypertension in patients with sarcoidosis. *Sarcoidosis Vasc Diffuse Lung Dis.* 2010; 27(1): 27-35.
- Mantini N, Williams Jr B, Stewart J, Rubinsztain L, Kacharava A. Cardiac Sarcoid: A clinician's review on how to approach the patient with cardiac sarcoid. *Clin Cardiol* 2012; 35(7): 410-5.
- Sadek MM, Yung D, Birnie DH, Beanlands RS, Nery PB. Corticosteroid therapy for sarcoidosis: a systematic review. *Can J Cardiol* 2013; 29: 1034-41.
- Birnie DH, Sauer WH, Bogun F, Cooper JM, Culver DA, Duvernoy CS, Judson MA, Kron J, Mehta D, Cosedis Nielsen J, Patel AR, Ohe T, Raatikainen P, Soejima K. HRS expert consensus statement on the diagnosis and management of arrhythmias associated with cardiac sarcoidosis. *Heart Rhythm* 2014; 11: 1305-23.
- Hulten E, Aslam S, Osborne M, Abbasi S, Sommer Bittencourt M, Blankstein R. Cardiac sarcoidosis – state of the art review. *Cardiovasc Diagn Ther* 2015 dx.doi.org/10.3978/j.issn.223-3652.2015.12.13
- Vorselaars AD, van Moorsel CH, Zanen P, Ruven HJ, Claessen AM, van Velzen-Blad H, Grutters JC. ACE and sIL-2R correlate with lung function improvement in sarcoidosis during methotrexate therapy. *Respir Med* 2015; 109: 279-85.
- Kandolin R, Lehtonen J, Airaksinen J, Vihinen T, Miettinen H, Ylitalo K, Kaikkonen K, Tuohinen S, Haataja P, Kerola T, Kokkonen J, Pelkonen M, Pietilä-Effati P, Utrianen S, Kupari M. Cardiac sarcoidosis. Epidemiology, characteristics, and outcome over 25 years in a nationwide study. *Circulation* 2015; 131: 524-32.
- Kandolin R, Lehtonen J, Airaksinen J, Vihinen T, Miettinen H, Kaikkonen K, Haataja P, Kerola T, Kupari M. Usefulness of cardiac troponins as markers of early treatment response in cardiac sarcoidosis. *Am J Cardiol* 2015; 116: 960-4.
- Mehta D, Willner JM, Akhrass PR. Atrial fibrillation in sarcoidosis. *JAFIB* 2015; 8: 110-3.
- Al-Kofahi K, Korsten P, Ascoli C, Virupannavar S, Mirsaeidi M, Chang I, Qagish N, Saketkoo LA, Baughmann RP, Sweiss NJ. Management of extrapulmonary sarcoidosis: challenges and solutions. *Ther Clin Risk Manag* 2016; 12: 1623-34.
- Ponikowski P, Voors AA, Anker SD, Bueno H, Cleland JG, Coats AJ, et al. 2016 ESC Guidelines for the diagnosis and treatment of acute and chronic heart failure. *Eur Heart J.* 2016; 37(27): 2129-200.
- Martusewicz-Boros MM, Boros PW, Wiatr E, Zych J, Piotrowska-Kownacka D, Roszkowski-Śliż K. Prevalence of cardiac sarcoidosis in white population: a case-control study: Proposal for a novel risk index based on commonly available tests. *Medicine (Baltimore)* 2016; 95(32): e4518.
- Birnie DH, Kandolin R, Nery PB, Kupari M. Cardiac manifestations of sarcoidosis: diagnosis and management. *Eur Heart J* 2016 doi:10.1093/eurheartj/ehw328
- Birnie DH, Sauer WH, Judson MA. Consensus statement on the diagnosis and management of arrhythmias associated with cardiac sarcoidosis. *Heart* 2016; 102: 411-4.
- Sano M, Satoh H, Suwa K, Saotome M, Urushida T, Katoh H, Hayashi H, Sitoh T. Intra-cardiac distribution of late gadolinium enhancement in cardiac sarcoidosis and dilated cardiomyopathy. *World J Cardiol* 2016; 8(9): 496-503.
- Young L, Sperry BW, Hachamovitch R. Update on treatment in cardiac sarcoidosis. *Curr Treat Options Cardio Med* 2017; 19:47. Doi:10.1007/s11936-017-0539-1
- Bravo PE, Raghu G, Rosenthal DG, Elman S, Petek BJ, Soine LA, Maki JH, Branch KR, Masri SC, Patton KK, Caldwell JH, Krieger EV. Risk assessment of patients with clinical manifestations of cardiac sarcoidosis with positron emission tomography and magnetic resonance imaging. *Int J Cardiol* 2017 dx.doi.org/10.1016/j.ijcard.2017.03.033
- Puntmann VO, Isted A, Hinojar R, Foote L, Carr-White G, Nagel E. T1 and T2 mapping in recognition of early cardiac involvement in systemic sarcoidosis. *Radiology* 2017 doi:10.1148/radiol.2017162732

Kliniska manifestationer

– Njurar, hyperkalcemi och hyperkalciuri

Anders Eklund

Njurengagemang

Såsom inte sällan är fallet vid sarkoidos i olika organ påvisas förändringar relaterade till sjukdomen även i njurarna oftare i biopsier än vad kliniska symtom skulle ge anledning att förmoda. En indelningsgrund baserad på strukturella förändringar är:

- Interstitiell nefrit av akut eller kronisk typ
- Granulomatös nefrit
- Nefrokalcinos – ofta en konsekvens av kronisk nefrit

Vid sarkoidos har nedsatt njurfunktion beskrivits som en konsekvens av nefrokalcinos och/eller granulomatös eller interstitiell nefrit. Njurpåverkan kan även uppstå till följd av njurstensbildning och hydronefros. Den kliniska bilden kan vara svårvärderad om inte uppenbara tecken på njurinsufficiens eller njursten föreligger. Trötthet kan vara en manifestation, men är ju också vanligt förekommande vid andra organmanifestationer och vid andra tillstånd.

Diagnostik

Alla patienter som får diagnosen sarkoidos bör få nivåerna av serumkreatinin, s-Ca (inklusive joniserat), s-urat och s-albumin bestämda. Vid avvikande fynd kan cystatin-C i serum, samt dygnsmängd av såväl albumin som kalcium mätas i urinen. Undvikande av intag av kalciumrik föda dagen före samt provtagningsdygnet av urinkalk brukar föreslås. Urinsticka och sediment bör också analyseras, liksom blodtrycket. Ytterligare information om njurfunktionen erhålls om iohexol- eller EDTA-clearance undersöks.

Ultraljud kan ge ytterligare information om eventuellt njurengagemang. Om misstanken på njurengagemang är stort är det lämpligt att också konsultera njurmedicinsk specialist. Erfarenheten är att njurbiopsi sällan förordas för säkrare diagnostik om diagnosen sarkoidos redan fastställts på annat sätt. Biopsi kan dock bli aktuell vid misstanke om annan genes (t.ex. tbc, malignitet).

Hyperkalcemi

Störd kalkmetabolism är en vanlig företeelse vid sarkoidos med ökad sekretion av kalk i urinen som frekventaste manifestation. Hyperkalcemi noteras hos 5-11 % av alla patienter med sarkoidos.

Det finns en stark koppling mellan kalkmetabolismen och speciellt vitamin D₂ (ergocalciferol) och D₃ (cholecalciferol). Båda erhålls via födan, men D₃ kan också syntetiseras från huden genom UV-ljusbestrålning. Via en tvåstegs hydroxyleringsprocess i lever och njurar alternativt i bla alveolära makrofager uppstår den metabolt aktiva formen calcitriol, 1,25-(OH)₂-D₃. Calcitriol ökar upptaget av kalk och fosfat i tarmen, stimulerar osteoklastaktivitet i skelettet

och kan även nedreglera lymfocytaktivitet. Även parathyreoideaderiverat hormon (PTH) och den parathyreoidea-hormon relaterade peptiden PTHrp kan påverka kalkmetabolismen vid sarkoidos.

Störd kalkmetabolism behöver inte föreligga konstant utan kan variera över tid vid längre sjukdomsförlopp. Därför bör ständigt möjligheten av hyperkalcemi finnas med i bedömningen av patientens tillstånd.

Symtom och åtgärder

Kraftig hyperkalcemi med värden över 3 mmol/L kan åtföljas av illamående, uttalad törst, förvirring och påtaglig trötthet. Det är dock sällsynt med så påtaglig hyperkalcemi. Snabb rehydrering (3-5 L NaCl 9 mg/ml beroende på patientens grundtillstånd och ålder) är viktig och en av infusionerna kan få innehålla bisfosfonat (zoledronsyra) för intravenös administration. Eventuell pågående supplementär kalciumbehandling och/eller D-vitaminbehandling ska avbrytas. Vissa förordar tillägg av loop-diuretikum. Prednisolon (30 mg/dag) ges och åtgärderna bör leda till en snabb sänkning av s-Ca (inom dagar). Nedtrappning sker under noggrann kontroll av s-Ca nivån. Om så inte blir fallet bör fokus riktas mot parathyreoideas funktion. Administration av calcitonin är ett behandlingsalternativ. Även andra tillstånd (t.ex. malignitet) som kan orsaka hyperkalcemi bör efterforskas.

Mindre uttalad hyperkalcemi ger mindre påtagliga symtom, men kan också medföra illamående och trötthet. Mer påtagliga symtom kan förstas uppstå om stenbildning föreligger. Hyperkalcemi kan ofta korrigeras med prednisolon 15-25 mg dagligen. Om kontraindikation föreligger mot peroral kortisonbehandling kan hydroxyklorokin (200-400 mg/dag) provas. Preparatet blockerar den andra hydroxyleringen av vitamin D₃. Även försök med antisvampmedlet ketaconazol har förespråkats i litteraturen.

Grundbulten i behandlingen måste dock vara kontroll av den granulomatösa processen och därför blir valet av behandling som regel kortikosteroider, gärna i kombination med ett steroidsparande preparat alternativt med infliximab.

Exponering i svensk miljö för solljus och därmed för UV-bestrålning har sannolikt ganska marginell effekt på bildningen av aktivt vitamin-D₃.

Hyperkalciuri

Hyperkalciuri är betydligt vanligare förekommande än hyperkalcemi och kan påvisas i uppemot 30 % av alla sarkoidospatienter. Stenbildning med åtföljande symtom och även hydronefros kan förekomma. Rikligt vätskeintag minskar risken för stenbildning och bisfosfonater kan användas.

Några rekommenderar behandling med tiazider trots att de i enstaka fall kan förorsaka hyperkalcemi. Ofta räcker det dock vid måttlig hyperkalcemi med att följa utvecklingen utan att vidta någon specifik åtgärd. Vid upprepad stenbildning kan sprängning av stenarna bli aktuell, men det bör vara beslut som tas av nefrologisk expertis och samråd med njurmedicinare tillråds även i fall av oklar njurpåverkan och vid progressiv njurfunktionsnedsättning.

Referenser

- Barbour GL, Coburn JW, Slatopolsky E, Norman AW, Horst RL. Hypercalcemia in an anephric patient with sarcoidosis: evidence for extrarenal generation of 1,25-dihydroxyvitamin D. *N Engl J Med* 1981; 305(8): 440-3.
- Sharma OP. Hypercalcemia in granulomatous disorders: a clinical review. *Curr Opin Pulm Med* 2000; 6(5): 442-7.
- Conron M, Young C, Beynon HL. Calcium metabolism in sarcoidosis and its clinical implications. *Rheumatology (Oxford)* 2000; 39(7): 707-13.
- Iannuzzi MC, Rybicki BA, Teirstein AS. Sarcoidosis. *N Engl J Med* 2007; 357(21): 2153-65.
- Krikorian A, Shah S, Wasman J. Parathyroid hormone-related protein: an unusual mechanism for hypercalcemia in sarcoidosis. *Endocr Pract* 2011; 17(4):e84-e86.
- Huffstutter JG, Huffstutter JE. Hypercalcemia from sarcoidosis successfully treated with infliximab. *Sarcoidosis Vasc Diffuse Lung Dis* 2012; 29(1): 51-2.
- Eklund A, du Bois RM. Approaches to treatment of some of the troublesome manifestations of sarcoidosis. *J Intern Med* 2014; doi 10.1111/joim12198 (Epub ahead of print).

Kliniska manifestationer – Lever, mjälte

Olof Selroos

Lever

Siffror för förekomst av sarkoidos i levern varierar kraftigt beroende på patientmaterial och undersökningsmetod. Levern kan vara förstörd. Vid aktiv sarkoidos med normalstor lever påträffas granulom i leverbiopsi i ca 20 % av fallen. Avvikande leverfunktionsprov ses i 5-10%. Det är framför allt test tydande på gallstas såsom alkalisk fosfatas och γ -GT som är stegrade. I sällsynta fall utvecklas kronisk cholestas, cirrhos och portahypertension.

Även vid påvisad leversarkoidos är symtom på leverengagemang sällsynta. Buksmärter på grund av förstörd lever och ikterus kan förekomma.

Påvisad leversarkoidos (positivt biopsifynd, stegrade leverenzymmer) är inte i sig indikation för behandling. Vid cholestas är kortikosteroidbehandling indicerad och ofta framgångsrik. Om kortkosteroidsparande behandling ska ges samtidigt kan aziathoprin vara att föredra framför det något mer hepatotoxiska metotrexat. Båda preparaten kräver dock regelbunden uppföljning av lever-, blod och elektrolytstatus. Pruritus och trötthet har rapporterats kunna lindras av ursodeoxykolsyra.

Granulom i leverbiopsi är ett högst ospecifikt fynd och sarkoidosdiagnos bör inte ställas enbart på basen av detta fynd.

Mjälte

En lätt mjälteförstoring (ultraljud, röntgen) är ett vanligt fynd vid sarkoidos och påträffas hos ca 25 % av alla med känd sarkoidosdiagnos. Finspetsbiopsi av mjälte kan påvisa granulom i upp till 50 % av fallen. I sällsynta fall förekommer kraftig splenomegali och hypersplenism.

Påvisande av granulom i mjälten kräver ingen behandling. Vid hypersplenism kan splenektomi bli aktuell om kortikosteroidbehandling inte hjälper.

Referenser

- Selroos O, Koivunen E. Usefulness of fine-needle aspiration biopsy of the spleen in diagnosis of sarcoidosis. *Chest* 1983; 83: 193-5.
- Vatti R, Sharma OP. Course of asymptomatic liver involvement in sarcoidosis; the role of therapy in selected cases. *Sarcoidosis Vasc Diffuse Lung Dis* 1997; 14: 73-6.
- Judson MA. Hepatic and splenic sarcoidosis. In: Baughman RP, ed. *Sarcoidosis: Lung Biology in Health and Disease*, New York: Marcel Dekker; 2006; 210: 571-92.

Kliniska manifestationer – Gastrointestinalkanalen

Anders Eklund

Förekomst och utbredning

Symtomgivande sarkoidos i gastrointestinalkanalen är en sällsynt förekomst om inte munhålan inräknas. Engagemang av spottkörtlarna, exempelvis som led i Heerfordts syndrom, ger upphov till nedsatt salivation, muntorrhet och ökad risk för kariesangrepp. Patienter med denna sarkoidosmanifestation bör därför tillrådas regelbunden kontakt med tandläkare och/eller tandhygienist. Engagemang av esofagus, ventrikel och tarmarna anges förekomma hos 5-10% av obducerade individer som haft sarkoidos, men flertalet kliniker upplever nog att en betydligt mindre andel av sarkoidosdrabbade har symtom hänförliga till magtarmkanalen. Sarkoidosorsakade förändringar har beskrivits från hela gi-kanalen, men i ringa grad från tunntarmen. Detta gör differentialdiagnostiken enklare gentemot Crohns sjukdom, som också är av granulomatös karaktär. I ventrikeln drabbas framför allt antrum och förändringarna kan vara alltifrån nodulära och polypliknande till ulcus och även ge en bild som påminner om linitis plastica.

Symtom och utredning

Symtomen domineras av illamående, kräkningar, blödning och eventuellt obstruktion. Inte sällan följer besvären intag av föda. Förlust av proteiner till följd av enteropati i samband med sarkoidos har också beskrivits.

Det är väsentligt att andra orsaker till symtomen eller fynden exkluderas. Det gäller då främst lymfom, tuberkulos och svampinfektioner. Multipla biopsier från slemhinnan i gi-kanalen bör tas i samband med gastroskopi och kan, liksom i bronkträdet, ge positivt utbyte även om slemhinnan ser intakt ut.

Behandling

För besvär som förefaller härröra från övre delen av magtarmkanalen rekommenderas behandlingsförsök med i första hand antacida och protonpumpshämmare. Om svaret är bristande och symtomen uttalade kan kortisonterapi, eventuellt i kombination med kortisonsparande preparat, övervägas. Bland dessa står valet främst mellan metotrexat, azathioprin och leflunomid. Behovet av kirurgisk intervention pga obstruktion måste anses som mycket ringa.

Referenser

- Lindgren A, Engström CP, Nilsson O, Abrahamsson H. Protein-losing enteropathy in an unusual form of sarcoidosis. *Eur J Gastroenterol Hepatol* 1995; 7(10): 1005-7.
- Vahid B, Spodik M, Braun KN, Ghazi LJ, Esmaili A. Sarcoidosis of gastrointestinal tract: a rare disease. *Dig Dis Sci* 2007; 52(12): 3316-20.
- Afshar K, Boydking A, Sharma OP, Shigematsu H. Gastric sarcoidosis and review of the literature. *J Natl Med Assoc* 2010; 102(5):419-22.
- Eklund A, du Bois RM. Approaches to treatment of some of the troublesome manifestations of sarcoidosis. *J Intern Med* 2014; doi 10.1111/joim12198 (Epub ahead of print).

Kliniska manifestationer – Muskler och skelett/leder

Anders Planck

Sarkoidos kan drabba de flesta av kroppens organ, det muskuloskeletala systemet utgör inget undantag. Utvecklingen och ökad tillgänglighet av radiologiska och fysiologiska metoder, magnetröntgen (MRT) respektive positronemissionstomografi (PET), innebär förbättrade möjligheter att detektera och monitorera lesioner i detta system hos enskilda patienter.

Muskulär sarkoidos

I screeningundersökningar av sarkoidospatienter föreligger ett muskulärt engagemang hos upp till 75 % av individerna. Symptomatisk muskelpåverkan förekommer emellertid endast hos någon enstaka procent.

Muskelsarkoidos brukar indelas i tre former: kronisk myopati, palpabla noduli och akut myositis

Kronisk myopati är vanligast och drabbar i typiska fall lite äldre sarkoidospatienter av kvinnligt kön med kronisk sjukdom. Symptomen är smygande och utgörs av tilltagande svaghet och värk i engagerade muskler. Proximal muskulatur drabbas oftast men också bål och nacke kan påverkas. Muskelbiopsi visar fynd av icke-nekrotiserande granulomatös inflammation. Labmässiga avvikelser som förhöjt kreatinkinase (CK) och sänka saknas ofta, men tecken på myopati kan påvisas med elektromyografi (EMG).

Palpabla noduli i muskulaturen vid sarkoidos är ovanligare än kronisk myopati och kan dyka upp när som helst i sjukdomsförloppet. Nedre extremiteterna är oftare drabbade än de övre. Storleken på en enskild förändring varierar från nodulus på någon centimeter till resistenser på ett par decimeter. Vanliga symptom är ömhet och värk men asymtomatiska fall förekommer. Till skillnad från kronisk myopati kan palpabla noduli detekteras och följas upp med MRT. Även PET har använts för detektion och uppföljning.

Akut myositis är den ovanligaste formen av muskulär sarkoidos. Utifrån rapporterade fallbeskrivningar drabbas oftast yngre patienter. Insjuknandet kan utgöra debutsymptom av sarkoidos och karaktäriseras av muskulär ömhet, värk och svaghet. Feber, artrit och erythema nodosum förekommer ibland samtidigt med muskelsymptom. I blodprov noteras ofta, men inte alltid, förhöjda nivåer av CK och inflammationsparametrar. Andra fynd är bild av myopati vid EMG, fokalt ödem i muskulaturen vid MRT samt histopatologiskt fynd av inflammation och granulom vid muskelbiopsi.

Behandlingsindikation vid muskulär sarkoidos föreligger vid besvärande symptom. Steroider utgör förstahandsval, men även andra preparat (t.ex. metotrexat) har prövats. Effekten varierar, kronisk myopati är ofta terapieresistent medan muskulära noduli och akut myositis i regel uppvisar bättre respons.

Skelettsarkoidos

Sarkoidos i skelettet har rapporterats förekomma hos 13 % av patienterna. Lesionerna är emellertid vanligen asymtomatiska varför mörkeratalet kan vara stort. Patienter med

skelettsarkoidos har som regel kronisk sarkoidos med multipla organmanifestationer, huden är ofta påverkad.

Fötter och händer är vanliga lokaler men lesioner kan förekomma i hela skelettet. Värk, svullnad och rodnad av angränsande hud är vanliga symptom. Även om skelettagemang kan påvisas vid slätröntgen utgör MRT förstahandsmetod vid utredning och kan även användas vid utvärdering av behandling. Även PET/DT har framgångsrikt använts för att påvisa inflammatoriskt aktiva lesioner i skelettet och monitorera effekt av behandling. Oavsett undersökningsmetod är det radiologiska utseendet inte specifikt för sarkoidos. Det varierar från lytiska till sklerotiska lesioner, ibland med periostal reaktion. Biopsi kan krävas för att utesluta malignitet, som är en viktig radiologisk differentialdiagnos. Vid symptomgivande sjukdom övervägs behandling med steroider i första hand. TNF- α blockad har använts i refraktära fall.

Leder

Upp till 25 % av patienter med sarkoidos har påverkan på lederna. Ledsymptomen kan vara akuta, ofta spontant övergående, eller kroniska med mer långdragna besvär. Vanligen föreligger oligo- eller polyartrit medan monoartrit är ovanligt. Ett exempel på den akuta formen är plötslig ömhet och svullnad kring fotleder, som tillsammans med bilateral lymfkörtelsvullnad i lughili och/eller erythema nodosum utgör Löfgrens syndrom. Fotledssymptomen vid Löfgrens syndrom, som snarare tycks röra sig om en periartrit än ren artrit, har ofta en god prognos med spontan remission inom några månader till något år även om recidiv förekommer. Knä-, hand-, armbågs- och MCP-leder utgör andra exempel på vanliga lokaler vid akuta, övergående ledengagemang.

Kroniska ledbesvär vid sarkoidos är ovanligare än akuta. Utöver fot-, knä- och handleder är händer och fötter vanliga lokaler för den kroniska formen. Leddestruktioner och deformationer kan förekomma, men är extremt sällsynta hos patienter med skandinaviskt ursprung. Differentialdiagnoser till sarkoidosrelaterade ledbesvär utgörs av reaktiv artrit och reumatoid artrit. En association mellan sarkoidos och gikt har genom åren också uppmärksamats av flera författare.

Akuta ledbesvär vid sarkoidos går som regel spontant i regress och kan som regel hanteras med analgetika och NSAID. Vid kroniska, handikappande symptom kan behandling med steroider övervägas. Som alternativ till steroider finns också rapporter om framgångsrik behandling med metotrexat och andra immundämpande farmaka.

Referenser

- Torralla K et al. Sarcoidosis and the rheumatologist. *Curr Opin Rheumatol* 2009; 21: 62-70.
- Swiss N et al. Rheumatologic manifestations of sarcoidosis. *Semin Respir Crit Care Med* 2010; 31(4): 463-73.
- Chatham W. Rheumatic manifestations of systemic disease: sarcoidosis. *Curr Opin Rheumatol* 2010; 22: 85-90.
- Mostard R et al. The role of PET scan in the management of sarcoidosis. *Curr Opin Pulm Med* 2013; 19(5): 538-44.

Kliniska manifestationer – Fatigue

Susanna Kullberg

Inledning

Trötthet är det vanligaste symptomet vid sarkoidos, 50-70 % av patienterna är trötta. Trots detta är trötthet många gånger ett förbiset symptom både i såväl klinisk vardag som i vetenskapliga studier.

Indelning och definitioner

I internationell litteratur används ordet "fatigue" för att beskriva den sarkoidosassocierade tröttheten och detta ord har alltmer kommit att användas även i svenskt språkbruk. Ordet används då inte enbart i betydelsen trött på så sätt att man behöver sova mer utan innefattar även symptom som energilöshet, utmattning och slöhet.

En av anledningarna till att fatigue hittills ofta varit förbiset kan vara svårigheterna att mäta och definiera symptomet. Det finns inte ens någon internationellt erkänd definition på fatigue! Därtill finns en variation mellan patienterna i hur de upplever sin fatigue. Studier har utförts med syfte att subgruppera patienterna avseende hur fatigue yttrar sig. Resultaten har varit delvis samstämmiga på så sätt att subgrupper har identifierats men dessa subgrupper har skiljt sig åt mellan studierna. De inte helt samstämmiga resultaten speglar med all säkerhet svårigheterna att mäta fatigue. Helt klart är dock att fatigue upplevs olika. I en studie från 2011 identifierades 3 subgrupper:

- Mild fatigue - patienter med lindriga symptom
- Intermittent fatigue - symptom varierar under dagen
- All day fatigue - patienten besväras hela dagen

Denna studie undersökte dock inte en grupp som beskrivits tidigare, den med "Post-sarcoidosis chronic fatigue syndrome". Denna grupp omfattar ca 5 % av patienter med sarkoidos som inte uppvisar några tecken på kvarvarande sjukdom men ändå är trötta.

På senare år har fatigue tilldragit sig ett allt större intresse och det finns numera en validerad skala, The Fatigue Assessment Scale (FAS), för att uppskatta fatigue vid sarkoidos. Den består av 10 frågor, maxpoäng är 50 (ju högre poäng, desto tröttare patient). Skalan utarbetades i Holland under tidigt 2000-tal och har bl a använts för att bedöma fatigue i den arbetsföra delen av befolkningen, men har senare visats sig vara pålitlig, reproducerbar och kunnat valideras för användning inom sarkoidosforskning.

Etiologi

Orsaken till fatigue är multifaktoriell och till stor del höljd i dunkel. Vare sig lungfunktion, röntgenstadium eller hur länge man varit sjuk har visat sig korrelera till fatigue. Symptomet kvarstår ofta trots behandling. Nedan listas några faktorer som sannolikt har betydelse för utvecklingen av fatigue.

Inflammation och cytokinfrisättning

Trots frånvaron av kliniska och laboratoriemässiga tecken på inflammatorisk aktivitet så har studier med 18FDG-PET påvisat en hypermetabolism talande för kvarstående inflammation hos sarkoidospatienter med fatigue. En studie jämförande cytokinnivåerna i plasma hos patienter som var i klinisk remission visade att nivåerna var högre hos de med fatigue jämfört med dem utan. Cytokinen TNF-alpha tros vara av särskild betydelse, den antas bl a delta i sömreglering och neurotransmittermetabolism. TNF-alpha tros också kunna bidra till utvecklingen av fintrådsneuropati, ett tillstånd som har observerats hos många patienter. Det kan åtminstone delvis vara förklaringen till yrsel, smärta och "restless legs" (RLS), symptom som är vanliga hos sarkoidospatienter och säkerligen bidrar till sömnstörningar. Behandling med TNF-alphahämmare har visat sig kunna reducera både fintrådsneuropati och fatigue. Dock hjälper inte TNF-alphahämmande behandling alla, sålunda måste även andra faktorer vara av betydelse för utveckling av tillståndet.

Sömnstörningar

Som framgår ovan kan den inflammationsinducerade cytokinfrisättningen ge upphov till sömnstörning på flera sätt. Därtill har obstruktivt sömnapné syndrom (OSAS) visat sig vara 6-8 gånger vanligare hos sarkoidospatienter jämfört med patienter med andra lungsjukdomar, anledningen är okänd. Givetvis kan även psykologiska faktorer, såsom oro för sjukdomen men även minskad fysisk aktivitet påverka sömnen negativt.

Ångest och depression

Av patienter med fatigue uppvisar 30 % symptom på depression och 40 % anger att de har ångest. Det är svårt att avgöra vad som är hönan och ägget. Blir patienterna deprimerade och får ångest för att de lider av fatigue? Eller är det depression och ångest som leder till fatigue? Samtidigt visar siffrorna att depression och ångest inte kan förklara all fatigue då 70 respektive 60 % lider av fatigue trots att de varken är deprimerade eller har ångest!

Läkemedelsinducerad fatigue

Läkemedel som ges mot sarkoidos kan resultera i fatigue. Kortikosteroider ger oftast en initial eufori, men kan på sikt leda till depression. Därtill kan de orsaka viktuppgång, vilket i sin tur kan resultera i ovilja eller svårigheter att motionera, vilket också kan bidra till fatigue. Metotrexat kan ge upphov till både depression och dåsighet. TNF-alphahämmare har visat sig kunna reducera fatigue, men kan paradoxalt nog även ge upphov till både depression, somnolens och apati.



Behandling

Evidensbaserad behandling av fatigue existerar inte. Dock finns en del läkemedel som i några mindre studier visat sig ha god effekt. Innan dylik behandling provas bör man dock försäkra sig om att patientens sarkoidos inklusive eventuella organmanifestationer är adekvat behandlad och att andra orsaker till trötthet uteslutits. Det gäller såväl depression, ångest, OSAS som RLS. Givetvis kan det även bli aktuellt med sömnhygieniska råd. Andra internmedicinska sjukdomar, tex thyroidearubbningar, anemi, diabetes och hjärtsvikt, måste också kunna avfärdas som orsak.

TNF-alpha-hämmare

Behandling med TNF-alpha-hämmare har i flera studier visat sig kunna reducera fatigue. Dock kan behandlingen vara förenad med allvarliga biverkningar. Det finns olika kontraindikationer för insättning och kostanden är hög varför det i dagsläget inte anses rekommendabelt att starta dylik behandling enkom pga fatigue.

Neurostimulantia

Både methylphenidate och modafinil, läkemedel som är indicerade för behandling av ADHD respektive narkolepsi, har visat sig kunna reducera fatigue vid sarkoidos. Methylphenidate påverkar neurotransmitteromsättningen medan modafinils verkningsmekanism till stora delar är okänd. Båda preparaten har en rad biverkningar, risker med långtidsbehandling är ofullständigt kända och hittills utförda studier är små. I dagsläget kan inte behandling rekommenderas generellt, men kan möjligen provas i väl selekterade fall och allra helst då inom ramen för en klinisk studie.

Kortikosteroider

Visserligen har inte prednisolon visat sig kunna reducera fatigue men mot bakgrund av att inflammation kan spela en roll för kvarstående fatigue kan det ändå vara försvarbart att prova en låg dos prednisolon såsom föreslagits i en nyligen publicerad review.

Hydroxiklorokin

Antimalariamedlet hydroxiklorokin används för behandling av lung- och hudsarkoidos. I en studie rörande prevalensen av fatigue visade sig hydroxiklorokinbehandlade patienter rapportera lägre värden på FAS jämfört med andra sarkoidospatienter. Denna studie innehöll dock en mix av patienter i olika stadier, olika behandlingar, varierande etnicitet så alltför långtgående slutsatser bör inte dras. Det kan dock vara försvarbart att prova behandlingen i utvalda fall, även här helst inom ramen för en klinisk studie.

Framtiden

Att det nu finns en validerad skala (FAS) för skattning av fatigue underlättar för framtida forskning på området. Som framgår ovan finns ingen etablerad behandling men många potentiellt möjliga framtida behandlingsregimer och dessa bör givetvis provas inom ramen för kliniska studier. Kognitiv beteendeterapi (KBT) och fysiska träningsprogram har visat sig kunna bota patienter med kroniskt trötthetsyndrom och bör kunna ha en plats även i behandlingen av sarkoidospatienter med fatigue, men även detta måste undersökas närmare i kliniska studier.

Referenser

- Turner GA, Lower EE, Corser BC et al. Sleep apnea in sarcoidosis. *Sarcoidosis Vasc Diffuse Lung Dis* 1997; 14: 61-4.
- Sharma OP. Fatigue and sarcoidosis. *Eur Respir J* 1999; 13: 713-4.
- De Vries J, Michielsen H, van Heck G, Drent M. Measuring fatigue in sarcoidosis: The Fatigue Assessment Scale (FAS). *Br J Health Psychol* 2004; 9: 279-91.
- De Kleijn WP, De Vries J, Lower EE et al. Fatigue in sarcoidosis: a systematic review. *Current Opin Pulm Med* 2009;15:499-506
- De Kleijn WP, Elfferich MD, De Vries J et al. Fatigue in Sarcoidosis: American versus Dutch patients. *Sarcoidosis Vasc Diffuse Lung Disease* 2009; 26: 92-7.
- De Kleijn, Drent M, Vermunt et al. Types of fatigue in sarcoidosis patients. *J of Psychosom Res* 2011; 71: 416-22.
- Mostard RL, Vöö S, van Kroonenburgh MJ et al. Inflammatory activity assessment by F18 FDG-PET/CT in persistent symptomatic sarcoidosis. *Resp Med* 2011;105:1917-1924
- Sharma OP. Fatigue in sarcoidosis: incompletely understood, inadequately treated. *Curr Opin Pulm Med* 2012; 18: 470-1.
- Drent M, Lower EE, De Vries J. Sarcoidosis-associated fatigue. *Eur Respir J* 2012; 40: 255-63.
- Heij L, Dahan A, Hoitsma E. Sarcoidosis and pain caused by Small-Fiber Neuropathy. *Pain Res Treat* 2012: 1-6.
- De Kleijn WP, Drent M, De Vries J. Nature of fatigue moderates depressive symptoms and anxiety in sarcoidosis. *Br J Health Psychol* 2013; 18: 439-52.
- Lower EE, Malhotra A, Surdulescu V, Baughman RP. Armodafinil for Sarcoidosis-Associated Fatigue: A Double-Blind, Placebo-Controlled, Crossover Trial. *J Pain Symptom Manage* 2013; 45: 159-69.
- Eklund A, du Bois RM. Approaches to treatment of some of the troublesome manifestations of sarcoidosis. *J Intern Med* 2014; doi 10.1111/joim12198 (Epub ahead of print).

Pulmonell hypertension vid sarkoidos

Magnus Nisell

Pulmonell hypertension (PH) är en vanlig komplikation till interstitiella lungsjukdomar, men är oftast ganska lindrig. Förekomsten av sarkoidosassocierad pulmonell hypertension (SAPH) varierar mycket mellan olika undersökningar. En prevalens på cirka 5 % har rapporterats i material med oselektade sarkoidospatienter, medan förekomsten bland patienter som är accepterade för lungtransplantation uppgår till 75 %.

Prevalensen av SAPH är högre bland patienter med mer avancerad sarkoidos, men samtidigt föreligger ingen korrelation mellan svårighetsgraden av sarkoidosen och graden av PH.

Patienter med SAPH har bland annat lägre funktionsnivå, högre syrgasbehov och högre mortalitet än jämförbara patienter utan PH.

Mekanismen bakom PH vid sarkoidos är komplex och varierar troligen mellan olika individer. Destruktion av lungkärlbädden på grund av fibros och kompression av lungartärer till följd av lymfadenopati och mediastinal fibros har föreslagits bidra till förhöjd pulmonell vaskulär resistens. Andra mekanismer som förhöjd pulmonell vaskulär reaktivitet på grund av endotelskada och kärlförträngning till följd av granulomatös inflammation i kärlväggen, hypoxisk vasokonstriktion och kärlremodellering är troligen betydelsefulla och kan förklara förekomst av SAPH hos patienter med ingen eller ringa fibrosförändringar. Nedsatt vänsterkammarsfunktion med sekundär PH torde även kunna bidra till SAPH hos patienter med hartsarkoidos.

Symtom på SAPH är svåra att urskilja då de väsentligen är desamma som vid övriga fall av lungsarkoidos, det vill säga andfåddhet och nedsatt fysisk ork. Yrsel och svimning i samband fysisk ansträngning förekommer vid uttalad PH med högerkammarsvikt, men kan naturligtvis också orsakas av hjartsarkoidos.

Utredning

Uttalad hypoxemi och påtagligt sänkt diffusionskapacitet i förhållande till graden av lungfunktionsnedsättning vid spirometri föreligger ofta vid SAPH. Vidgning av arteria pulmonalis och förstörd högerkammare på CT-undersökning är fynd som talar för PH.

Ekokardiografi är den lämpligaste undersökningsmetoden för att påvisa huruvida PH föreligger genom beräkning av det maxsystoliska pulmonalstrycket ur flödes hastigheten i en tricuspidalisinsufficiens. Dessutom kan högerkammardimensionerna mätas liksom graden av funktionspåverkan på höger kammare. Eventuell samtidig vänsterkammardysfunktion kan också påvisas.

Högersidig hjärkateterisering är nödvändig för tillförlitlig tryckmätning av pulmonalstrycket, beräkning av pulmonell vaskulär resistens och hjärtminutvolym samt gradering av högerkammarsvikt. Genom ”wedge”-trycksmätning erhålls dessutom ett mått på fyllnadstrycket i vänster förmak. Den senare är viktigt för att bedöma huruvida eventuell vänsterkammarsvikt bidrar till den pulmonella tryckstegringen vilket, om så är fallet, talar emot behandlingsförsök med lungkärlsdilaterande preparat.

Behandling

Behandlingen av SAPH bör i första hand inriktas på optimerad terapi av grundsjukdomen med immunmodulerande preparat, syrgasbehandling och diuretika vid tecken till högerkammarsvikt. Specifika läkemedel mot PH, det vill säga endotelinreceptorblockerare, fosfodiesteras-5-hämmare och prostacyclinagonister, har ingen etablerad plats i behandlingen av SAPH och bör endast prövas av, eller i samråd med, PAH-specialist och inte utan föregående högersidig hjärkateterisering.

Prognos

Förekomst av SAPH är prognostiskt ogynnsamt och kvarstående PH trots optimerad sarkoidosbehandling föranleder kontakt med PAH-specialist och ställningstagande till lungtransplantationsutredning.

Referenser

- Galie N et al. Guidelines for the diagnosis and treatment of pulmonary hypertension. *Eur Respir J* 2009; 34(6): 1219-63.
- Corte TJ, Wells AU, Nicholson AG et al. Pulmonary hypertension in sarcoidosis: a review. *Respirology* 2011; 16(1): 69-77.

Graviditet och sarkoidos

Olof Selroos

Debut efter graviditet

Det är inte ovanligt att sarkoidos upptäcks efter graviditet, ofta i sin akuta form med erythema nodosum (Löfgrens syndrom). Graviteteten triggas på ett okänt sätt utbrott av sjukdomen.

Patient med aktiv sarkoidos

Graviditet påverkar i regel sarkoidos i gynnsam riktning. Konceptuellt är detta förenligt med förändringen i cytokinprofil under en normal graviditet från T-hjälparcell (Th) typ 1 reaktivitet till Th2-typ reaktivitet. Efter genomgången graviditet finns risk för att sjukdomsaktiviteten förefaller att öka, "flare up", men i verkligheten synes sjukdomen återgå till det aktivitetsläge den skulle ha haft vid denna tidpunkt utan graviditeten. Uppföljning efter genomgången graviditet är därför påkallad.

Vid påtaglig restriktiv lungfunktionsnedsättning (vitalkapacitet <1 liter), vid cor pulmonale och vid sarkoidos i vitala organ såsom hjärtmuskel, njurar och centrala nervsystemet bör graviditet avrådas. Om önskan att få barn ändå bedöms överväga riskerna bör regelbunden kontroll ske hos lungspecialist och övriga aktuella specialister. Ofta bör kejsarsnitt tillrådas.

Det finns inga uppgifter om att sarkoidos skulle innebära ökad risk för missfall, graviditetskomplikationer eller att barnet skulle födas med missbildningar.

Om patient med aktiv sarkoidos måste behandlas under graviditet följer behandlingen gängse behandlingsprinciper.

Patient med inaktiv sarkoidos

Patient med utläkt, inaktiv sarkoidos behöver inte frukta att sjukdomens reaktiveras pga graviditet.

Referenser

- Noble PW, Lavee AE, Jacobs MM. Respiratory diseases in pregnancy. *Obstet Gynecol Clin North Am* 1988; 15: 391-428.
- Selroos O. Sarcoidosis and pregnancy: a review with results of a retrospective survey. *J Int Med* 1990; 227: 221-4.
- Bogges KA, Easterling TR, Raghu G. Management and outcome of pregnant women with interstitial and restrictive lung disease. *Am J Obstet Gynecol* 1995; 173: 1007-14.

Diagnostik

Anders Blomberg, Kenneth Nilsson

Allmänt

Sarkoidos är en sjukdom med okänd etiologi som leder till granulombildning i lymfkörtlar, lungor, lever, ögon, hud eller andra vävnader. Nittio procent av all sarkoidos drabbar lungorna. Sjukdomen kan manifesteras sig på många olika sätt beroende på vilket/vilka organ som är engagerade. Detta medför att en rad olika specialister kan komma att involveras initialt. Om sarkoidos misstänks eller bekräftas, bör patienten remitteras till lungspecialist, som har störst kunskap om sjukdomen. Lungspecialisten bör sedan som regel ha huvudansvaret för patienten under hela sjukdomsförloppet, även om andra organspecialister behöver konsulteras.

Det finns ingen specifik test för att ställa diagnosen sarkoidos, utan den baseras på 1) klinisk sjukdomsbild i kombination med radiologiska fynd, 2) histologisk bild med typiska icke-nekrotiserande granulom där andra sjukdomsorsaker till granulombildning har uteslutits.

För säker sarkoidosdiagnos krävs att åtminstone två organ är involverade, och att icke-nekrotiserande granulom kan demonstreras i minst ett av dessa. Vid Löfgrens syndrom räcker dock för diagnos att påvisa lymfocytos (>25%) och hög CD4/CD8 kvot (>3,5) i bronkoalveolärt lavage (BAL) kombinerat med typisk klinisk bild.

Om sarkoidos misstänks är utredningens mål att:

- påvisa granulom i minst ett organ
- avgöra vilka organ som är involverade, liksom graden av engagemang och dysfunktion
- värdera om sjukdomen är aktiv eller inte
- bedöma om patienten är i behov av behandling eller inte
- utvärdera så gott det är möjligt prognos och uppföljningsbehov

Utredning

- Anamnes inkluderande hereditet, exponering i arbetet och privat samt medicinering under de senaste åren.
- Klinisk undersökning – status.
- Konventionell lungröntgen (ev. tunnskiktscatortomografi – HRCT – eller i utvalda fall helkropp PET-DT).
- Fullständig lungfunktionsundersökning inklusive diffusionskapacitet.
- Blodstatus inklusive vita blodkroppar med differentialräkning, SR, CRP, vätskestatus inklusive serumkreatinin, gall-leverstatus och ACE/s. ACE (angiotensin-converting enzyme) produceras av epitelioidceller och reflekterar i regel granulombördan. Den diagnostiska och prognostiska nyttan av detta test är dock omtvistad pga dess låga sensitivitet som ligger kring drygt 50%. Förhöjda värden kan dessutom finnas vid en rad andra inflammatoriska sjukdomar. Värden 2 gånger över normalgränsen talar dock starkt för diagnosen sarkoidos, men ACE värdet är inte korrelerat till sjukdomens svårighetsgrad. ACE

hämmare och kortisonbehandling påverkar också ACE värdet, varför seriella mätningar hos behandlade patienter är meningslösa.

- Urinsticka.
- Dygnsutsöndring av calcium i urin.
- PPD 2TU.
- EKG.
- Bronkoskopiundersökning med slemhinnebiopsier, BAL för differentialräkning och odlingsprover. Eventuellt transbronkiella lungbiopsier (TBL) eller endobronkiell ultraljudsundersökning med transbronkiella nålbiopsier (EBUS/TBNA).
- Ögonkonsult vid symptom. Se avsnitt om Ögonsarkoidos.
- HLA-klass II-typning.

Radiologiska undersökningsmetoder

Hos majoriteten av patienterna föreligger sarkoidos i lungor och mediastinum och representerar således vävnader där man i första hand söker efter de typiska radiologiska tecknen för sarkoidos. Radiologisk undersökning med konventionell lungröntgen räcker vanligtvis men behöver ibland kombineras med andra radiologiska metoder som HRCT och PET-DT.

Lungröntgen

De radiologiska fynden i thorax kan utgöras av förstörade lymfkörtlar i hili och mediastinum, parenkymförändringar eller en kombination av dessa. Av tradition klassificeras sarkoidos i olika stadier baserat på konventionell lungröntgen (se avsnitt om Radiologi).

De röntgenologiska fynden baseras på lymfkörtelförstoringar och lungparenkymförändringar. Ofta är lymfkörtelförstoringarna symmetriska, men asymmetrisk utbredning kan förekomma och i dessa fall bör alltid bakomliggande malign sjukdom uteslutas, exempelvis lymfom. Andra röntgenologiska varningstecken är ensidig förstoring av främre mediastinala lymfkörtlar utan hiluskörtelförstoring samt pleuravätska, vilket är mycket ovanligt vid sarkoidos.

Datortomografiska metoder (DT, HRCT, PET-DT)

DT, jämfört med konventionell lungröntgen, bidrar ibland till diagnostiken genom att med betydligt ökad känslighet identifiera subtila parenkymförändringar. DT har också stort värde när det gäller att påvisa lämpligt ställe att erhålla vävnadsbiopsier för histologisk diagnos. Parenkymförändringar med retikulärt mönster och ground-glassförändringar är goda prediktorer för positivt PAD-fynd vid transbronkiell lungbiopsi, TBL. Vidare är DT essentiell för att identifiera förstörade hilära och mediastinala lymfkörtlar för transbronchial needle aspiration (TBNA) via bronkoskopi med endobronkiell ultraljud (EBUS).



PET-DT har visat sig vara en mycket känslig teknik att kartlägga inflammatorisk aktivitet vid sarkoidos genom att identifiera och kvantifiera graden av granulomatösa reaktioner i lungorna liksom på andra ställen i kroppen. PET-DT har ingen plats i den initiala rutinutredningen av sarkoidos men kan vara av stor betydelse som komplement vid oklara fall. PET-DT kan även användas för att undersöka sjukdomsutbredning och identifiera lämpliga biopsilokaler för att erhålla histologisk diagnos eller för att förklara oklara, vanligen extrathorakala, symtom. Vidare kan PET-DT fynd av sarkoidosförändringar på icke-förväntade lokaler ge viss prognostisk vägledning. Grundprincipen för att erhålla histologisk verifiering av diagnosen är att ta biopsier från de lokaler som är lättast tillgängliga.

Bronkoskopiska metoder

Bronkoskopi med endobronkiella slemhinnebiopsier

Bronkslemhinnan engageras relativt ofta vid sarkoidos, och detta kan ibland ses makroskopiskt som ospecifik rodnad, ökad kärleteckning eller som gulvita fläckar eller plack.

Bronkoskopi bör göras på flertalet patienter med misstänkt sarkoidos, dels för att få en endoskopisk bild huruvida bronkslemhinnan är makroskopiskt involverad, dels för att ta slemhinnebiopsier för PAD. Dessa tas "blint" från multipla lokaler om inte tydliga plack kan identifieras. Bronkslemhinnebiopsier är positiva hos 41-57 % av patienterna.

Hittills är flexibel bronkoskopi den mest använda diagnostiska metoden, och multipla endobronkiella biopsier, ibland med tillägg av transbronkiella lungbiopsier (TBL), rekommenderas för att erhålla vävnadsprover för histologisk identifiering av icke-nekrotiserande granulom. TBL är positiv i upptill 90 % av patienterna med lungparenkymförändringar om minst 4 biopsier tas. Resultatet är liksom vid EBUS undersökning relaterat till vanan hos undersökaren. Behovet av TBL har dock klart minskat i och med införandet av endobronkiellt ultraljud, EBUS, se nedan.

Bronkoalveolärt lavage, BAL

Bronkoalveolärt lavage (BAL) är en relativt non-invasiv teknik som enkelt utförs i samband med bronkoskopi. Kontraindikationer för BAL är få och relativa, och de flesta patienter som kan genomgå en bronkoskopi klarar även BAL. BAL utförs med bronkoskopitippen i ocklusionsläge med sugkanalen liggande i lumen fri från bronkväggen. Lättast är det att utföra BAL i mellanlobens mediala segmentbronk, men även lingulalobens superiora segmentbronk kan användas. I klinisk praxis sköljs i regel med 150-250 ml isoton kroppstempererad saltlösning, uppdelat på tre till fem portioner á 50-60 ml. Ju större mängd sköljvätska man använder, desto mer av den återsamlade vätskan synes återspegla de perifera luftvägarna inklusive alveoli.

Även om det inte finns någon enskild celltyp i BAL som

är prediktiv för sarkoidos, kan BAL vara av värde både vid sarkoidosmisstanke och som differentialdiagnostiskt hjälpmedel. Differentialräkning av inflammatoriska celler i BAL redovisas som total mängd celler och procentuell fördelning, medan antal mastceller lämpligen redovisas som antal celler per tio synfält 16 gånger förstoring (vid känd cellkoncentration på glaset). Den typiska bilden vid sarkoidos är en förhöjning av lymfocyter (>25 %) med få eller inga neutrofila eller eosinofila granulocyter. Normalt finns få mastceller i BAL vid sarkoidos. En förhöjd nivå (> 10 per tio synfält) kan indikera en progressiv, aktiv sjukdom.

Under bronkoskopin bör också odlingsprov säkras, inte minst om det föreligger utbredda lunginfiltrat och såväl prov för allmän bakterieodling som för svamp- och tuberkulosdiagnostik bör tas.

Analys av celler i BAL

När det gäller cellanalys är det viktigt att använda standardiserad teknik, då cellutbytet kan variera starkt. Vanligen används May-Grünwald-Giemsa färgning på cytospinglas för differential cellräkning (makrofager, lymfocyter, neutrofiler och eosinofiler), kombinerad med färgning för mastceller.

Om BAL utförs är det en uppenbar fördel om de uppsköljda cellerna inte bara differentialräknas utan även analyseras med flödescytometri. Med hjälp av immunofluorescensfärgning med lämplig panel av monoklonala antikroppar riktade mot fenotyp- och aktiveringscellmarkörer och analys i flödescytometer (FACScan, BD Bioscience) kan man bestämma den relativa cellsammansättningen av lymfocytpopulationen (subtypning) med avseende på innehåll av T-celler (CD3), B-celler (CD19), T-hjälparceller (CD4), T-cytotoxiska/suppressorceller (CD8) och NK-celler (CD16/56); samt för aktivitetsmarkörer, såsom IL-2-receptoruttryck (CD25) och HLA-DR. En lämplig standardpanel för lymfocyt subtypning vid sarkoidosmisstanke kan därför vara CD3/CD19, CD3/CD4, CD3/CD8, CD3/CD16/56, CD3/CD25 samt CD3/HLA-DR.

Vid differentialdiagnostiska överväganden talar följande cellbild i BAL starkt för sarkoidos:

- BAL lymfocytos > 25 %
- CD4+/CD8+ kvot > 3,5
- Kombinationen av BAL lymfocytos (>25 %) och förhöjd CD4+/CD8+ kvot (>3,5) ökar sannolikheten för sarkoidos speciellt om även övriga kriterier på sjukdomen är uppfyllda. Det finns dock ett icke oansenligt antal patienter med sarkoidos som har normal eller låg kvot. Kvoten kan dessutom variera under olika sjukdomsfaser.
- Få eosinofiler (<1 %), B-celler, plasmaceller och neutrofiler (<2 %). Observera dock att neutrofilförhöjning (i avsaknad av infektion) kan förekomma vid sarkoidos och är i så fall ett prognostiskt gynnsamt tecken.

EBUS-TBNA

Internationellt antagen konsensus för diagnosen sarkoidos kräver histologiska fynd av icke-nekrotiserande granulom tillsammans med typiska kliniska och radiologiska fynd, och biopsier för histologisk diagnostik är därför ett måste för att säkerställa diagnosen, dock med undantag av Löfgrens syndrom enligt ovan. Det är därför av stort värde att identifiera den bästa strategin för att erhålla representativa biopsier för histologisk konfirmation. Den ökade kliniska användningen av EBUS med transbronkiella nålpunkter (TBNA) av hilära och mediastinala lymfkörtlar har ett särskilt stort värde och har klart minskat behovet av kirurgiska diagnostiska ingrepp såsom mediastinoskopi, videoassisterad thorakoskopi (VATS) eller öppen lungbiopsi, metoder som är såväl invasiva, mer riskfyllda som kostsamma.

EBUS med TBNA är en väl tolererad metod och har i erfarna händer tillsammans med sedvanlig bronkoskopisk provtagning en sensitivitet på över 90 % när det gäller att erhålla diagnos vid sarkoidos i stadium I och II. Den diagnostiska säkerheten vid EBUS-TBNA ökar klart om den kombineras med "rapid onsite evaluation" (ROSE) av lymfkörtelpunktaten, där cytolog/cytodiagnostiker snabbfärgar och granskar preparatets kvalitet och representativitet redan i bronkoskopirummet. Fynd av epiteloidcellsgranulom på de snabbfärgade cytologiska utstryk ger diagnosen, och den diagnostiska säkerheten kan ytterligare ökas genom att resterande cytologiglas fixeras för kompletterande färgningar på laboratoriet och att celler sparas i suspension för senare flödescytometriska immunofluorescensanalyser och/eller immunohistokemiska färgningar av cellblock. Sammantaget talar tillgängliga studier för att EBUS-TBNA har hög diagnostisk säkerhet om erfaren bronkoskopist och cytolog/patolog samarbetar. Sannolikt kommer EBUS-TBNA att alltmer bli en förstahandsmetod för diagnostik av misstänkt sarkoidos med radiologiska fynd av hilära och/eller mediastinala lymfkörtlar. Alla lungkliniker har ännu inte kapacitet för att utföra EBUS-TBNA. En alternativ metod för att erhålla biopsimaterial från intrathorakala körtlar kan då vara att punktera dessa via ultraljusledd esofagoskopi (EUS).

Sammanfattning

Typiska radiologiska och histologiska fynd, tillsammans med klinik måste säkerställas vid utredning av sarkoidosmisstanke. Radiologi med DT-thorax kan påvisa typiska sarkoidosförändringar med förstörade hilära/mediastinala lymfkörtlar och/eller parenkymförändringar samt kan ge vägledning för lämplig provtagningslokal. Bronkoskopi med "blinda" endobronkiella slemhinnebiopsier inklusive bronkoalveolärt lavage (BAL) och eventuella TBL tillhör rutinutredningen vid sarkoidos. Fynd av icke-nekrotiserande granulom i bronkslemhinnan är diagnostiskt vid typisk klinisk bild och även lymfocytos i kombination med CD4/

CD8-kvot $>3,5$ i BAL stärker sarkoidosmisstanken. BAL är också av stort värde vid differentialdiagnostiska resone-mang. Endobronkiellt ultraljud med transbronkiell nålbi-opsi, EBUS-TBNA, är vidare en väl tolererad och känslig metod att identifiera granulom i mediastinala och hilära lymfkörtlar och har klart minskat behovet av mer invasiva metoder såsom mediastinoskopi, video-assisterad thoracos-copic surgery (VATS) och öppen lungbiopsi. Vidare är PET-DT en tämligen ny och mycket känslig metod att identifiera sarkoidosaktivitet och även för att upptäcka okända områ-den med aktiv sarkoidosbild.

Referenser

- Studdy PR, James DG. The specificity and sensitivity of serum angiotensin-converting enzyme in sarcoidosis and other diseases. In: Chretien J, Marsac J and Saltiel JC, editors. Sarcoidosis. Paris. Pergamon press 1983; pp 332-44.
- Bjermer L, Thunell L, Rosenhall L, Stjernberg N. Endobronchial biopsy positive sarcoidosis: relation to bronchoalveolar lavage and course of disease. *Respir Med* 1991; 85: 229-324.
- Gilman MJ, Wang KP. Transbronchial lung biopsy in sarcoidosis; an approach to determine the optimal number of biopsies. *Am Rev Respir Dis*. 1991; 122: 721-4.
- Kantrow SP, Meyer KC, Kidd P, Raghu G. The CD4/CD8 ratio in BAL fluid is highly variable in sarcoidosis. *Eur Respir J* 1997; 10: 2716-21. Sandström T, Eklund A, red. Lungmedicin. Studentlitteratur, Lund. 2009 (nyutgåva 2014).
- Olsen HH, Grunewald J, Tornling G, Sköld CM, et al. Bronchoalveolar lavage results are independent of season, age, gender and collection site. *PLoS ONE* 2012; 7(8):e43644. doi:10.1371/journal.pone.0043644.
- Karimi R, Tornling G, Grunewald J, Eklund A, Sköld CM. Cell recovery in bronchoalveolar lavage fluid in smokers is dependent on cumulative smoking history. *PLoS ONE* 2012; 7(3):e34232. doi:10.1371/journal.pone.0034232
- An official American Thoracic Society Clinical practice guideline: The clinical utility of bronchoalveolar lavage cellular analysis in interstitial lung disease. *Am J Respir Crit Care Med* 2012; 185: 1004-14.
- Agarwal R, Srinivasan A, Aggarwal AN, Gupta D. Efficacy and safety of convex probe EBUS-TBNA in sarcoidosis: a systematic review and meta-analysis. *Respir Med* 2012; 106: 883-92.
- Mostard RL, van Kroonenburgh MJ, Drent M. The role of the PET scan in the management of sarcoidosis. *Curr Opin Pulm Med* 2013; 19(5): 538-44.
- Israel- Biet D, Valeyre D. Diagnosis of pulmonary sarcoidosis. *Curr Opin Pulm Med*. 2013; 19(5): 510-15.

Patologisk och cytologisk diagnostik

Göran Elmberger

Inledning

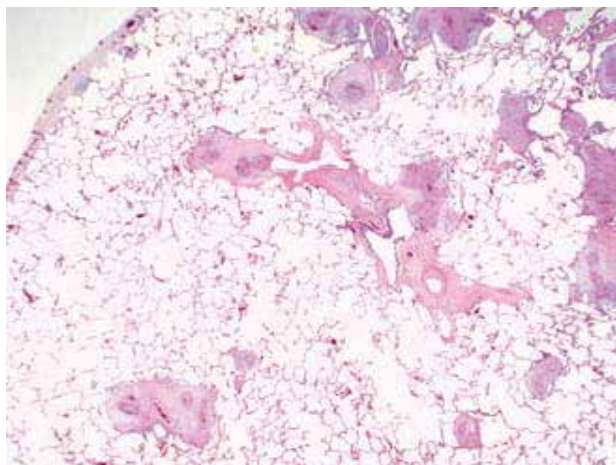
Sarkoidos är en systemsjukdom karakteriserad av icke nekrotiserande granulom i olika organ. Lesionernas distribution talar för att lungorna utgör introduktionsväg för det förmodade exogena agens som orsakar sjukdomen. Spridning förefaller därefter ske till de mediastinala lymfkörtlarna via lymfan. Övriga organ drabbas sedan genom en kombination av lymfogen och hematogen spridning. Utvecklingen liknar den som sker vid tuberkulos.

Histopatologisk och cytologisk bild

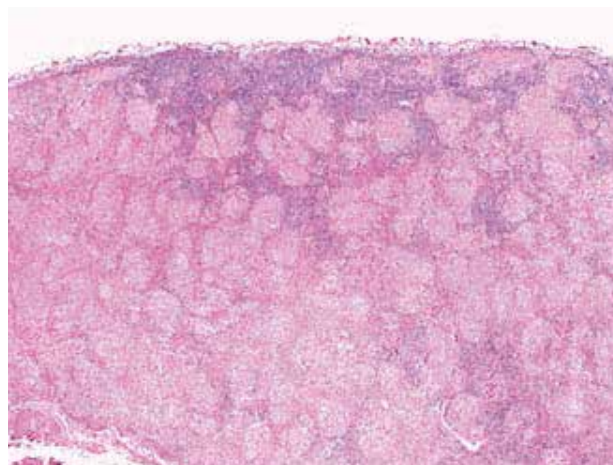
I grunden baseras diagnostiken på fynd av icke nekrotiserande granulomatös inflammation i affekterade vävnader. Det för sarkoidos karakteristiska granulomet utgörs av en skarpt avgränsad kompakt bollformad anhopning av epiteloïdceller med inslag av multinukleära jätteceller, oftast av Langhans typ (Figur 1 a,b). Epiteloïdcellen är en cytoplasmarik högt differentierad mononukleär histiocyt (Figur 2 a-d). Den uppvisar ultrastrukturellt en transformation från fagocyterande till sekretorisk fenotyp. De flerkärniga jättecellerna kan innehålla cytoplasmiska inklusioner som asteroidkroppar, förkalkade Schaumannkroppar eller dubbelbrytande endogena kristaller av kalciumoxalat eller kalciumkarbonattyp. Sådana kristaller kan vara svåra för patologen att skilja från exogent material som därför riskerar att uppfatta dem som främmande kroppsmaterial. Vid immunhistokemisk specialfärgning noteras inom

epiteloïdcellerna cytoplasmatisk förekomst av angiotensin convertning enzyme (ACE), men det är inte specifikt för sarkoidosgranulom. Andelen lymfocyter som deltar i granulombildningen är i typfallet lågt, men sannolikt finns en betydande temporal variation under granulomens utveckling. Initialt förekommer mest CD4+ T-hjälparlymfocyter, vilka förmodas bidra till granulomuppkomsten genom att attrahera histiocyter och underlätta transformationen till epiteloïdceller. I det mogna granulomet förekommer istället mest främst CD8+ T-celler. De CD4+ cellerna tenderar att lokaliseras mer centralt i granulomen än de CD8+ cellerna. I upp till en tredjedel av fallen noteras en central fokal koagulatativ nekros med fibrinoiddeposition. Till skillnad från den ostiga nekrosen som ses vid tuberkulosgranulom kvarstår i typfallet vid sarkoidos dock ett intakt diskret retikel nätverk. Retikelfärgning enligt exempelvis Gordon-Sweet kan därför ha ett visst differentialdiagnostiskt värde. Granulomen kan med tiden antingen genomgå resolution eller utveckla ett fibrosinslag som initialt tar sig formen av koncentriska kollagena lameller utmed granulomets periferi. Efter hand kan fibrosen progrediera centralt och i slutstadiet återstår mången gång enbart en bollformad hyalinerad fibroshärd eventuellt med inslag av resterande Schaumann kroppar. I det enskilda fallet ses ofta granulom av olika mognadstyp sida vid sida – temporal heterogenitet – vilket antyder att den icke identifierade orsaksfaktorn är kontinuerligt aktiv.

Figur 1a.



Figur 1b.



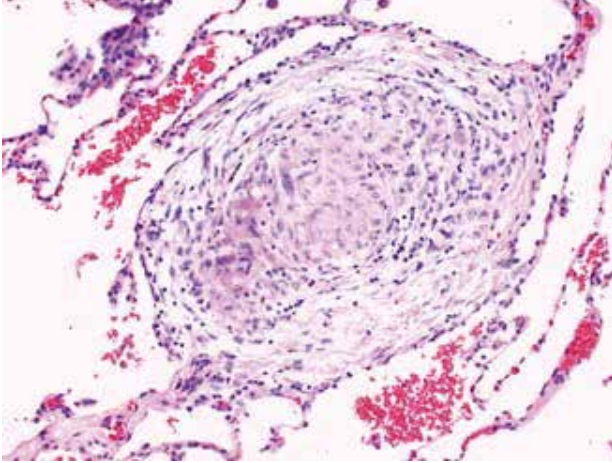
Figur 1 a,b. Histologiska bilder av sarkoidos i olika organ.

a. Lunga. 32 årig kvinna med rethosta, trötthet, ansträngningsdyspné och ledvärk sedan cirka ett år. Bilaterala lunginfiltrat främst i apikala underloberna. Kilexcision från underlob. Mikroskopiskt ses rikligt med epiteloïdcellsgranulom. Utpräglad lymfagittisk distribution med engagemang av pleura, peribronkiolära centrilobulära strukturer och septae i lobulis periferi. (Htx; X 2)

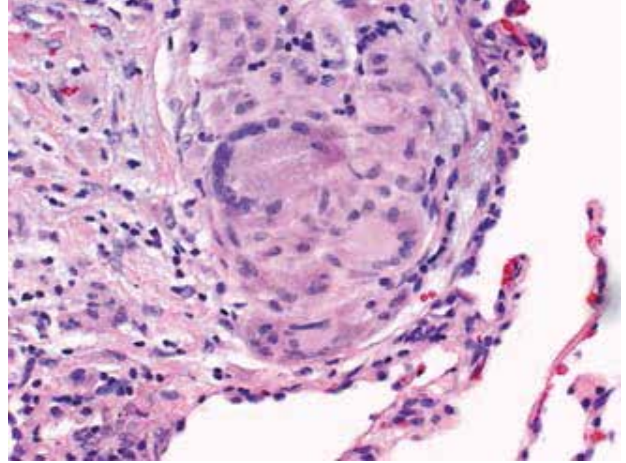
b. Lymfkörtel. Tidigare frisk 17 årig man som insjuknat tre månader tidigare med lymfkörtelförstorningar på halsen och vid armvecken. Även bilaterala lunginfiltrat. Körtel extirperad från halsen visar rikligt med små diskreta bollformade granulom av likartad storlek. Ingen nekros. Visst fibrosinslag. Lungbiopsi senare visar också granulomförekomst. (Htx; X 4)

(Samtliga bilder i kapitlet är hämtade ur Selroos O, Eklund A. Sarkoidos. Studentlitteratur, Lund 2008.)

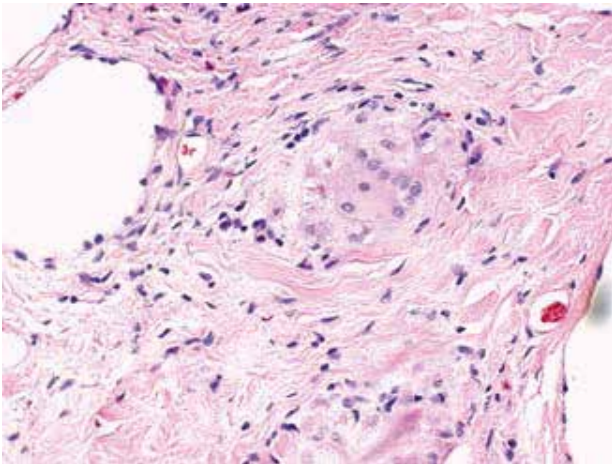
Figur 2 a.



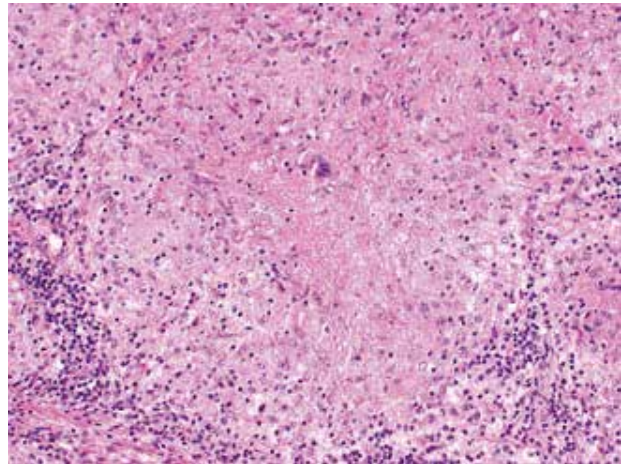
Figur 2 b.



Figur 2 c.



Figur 2 d.

**Figur 2 a-d. Sarkoidosgranulom i hög förstoring**

- Översikt. Interstitiellt icke nekrotiserande granulom i lunga. Centralt ses epitelioidceller omgivna av glesa lymfocytära infiltrat. Diskret lucker fibros i granulomets periferi. (Htx; X 20)
- Epitelioidcellsgranulom med konglomerat av Langhanska jätteceller. Jättecellerna uppvisar syncytiell cytoplasma med ett 20-tal monomorfa kärnor anordnade i en perifer hästskoliknande formation. (Htx; X 40)
- Langhansk jättecell med två asteroidkroppar. (Htx; X 40)
- Fibrinoid nekros ses centralt i detta lymfkörtelgranulom. (Htx; X 20)

Andningsorganen

Sarkoidos drabbar sällan slemhinnorna sinonasalt, men kan i enstaka fall orsaka erosion av ben och luftvägsobstruktion. Subglottisk larynxstenos och larynxpolyper har rapporterats.

Vid lungengagemang finns oftast granulom med så kallad lymfangitisk distribution (Faktaruta 1). Detta innebär att merparten av alla granulom ses i anslutning till större bronker, i närheten av bronkioli, subpleuralt eller perivenolärt inom interlobulära septa.

Vid nodulär sarkoidos, som förekommer i 5 % av fallen, präglas bilden av större makroskopiskt iakttagbara härdar av konfluerande granulom med relativt normalt mellanliggande lungparenkym. I en del fall föreligger endobronkiell sarkoidos med risk för åtföljande obstruktivitet. Med un-

Faktaruta 1. Histopatologiska karakteristika vid lungarsarkoidos**Viktiga positiva fynd**

- Icke-nekrotiserande granulom
- Välvgränsade, tätt liggande, eventuellt hyaliniserade
- Lymfangitisk distribution

Övriga positiva fynd

- Vaskulit i 1/3 av de öppna lungbiopsierna
- Punktförmig fibrinoid nekros i 1/3 av de öppna lungbiopsierna
- Inklusionskroppar
 - Schaumannkroppar
 - Asteroidkroppar
 - Dubbeltbrytande kristaller (kalciumkarbonat eller -oxalat)
 - Mikroförkalkningar
 - Hamazaki-Wesenbergkroppar

Viktiga negativa fynd

- Avsaknad av mikroorganismer vid specialfärgning och odling
- Ingen exposition för mineraldamm (beryllium; talk; aluminium)
- Enbart lindrig kronisk interstitiell inflammation

Komplikationer

- Interstitiell reorganiserande fibros av bikakenatur
- Kavernbildning med saprofytisk växt av *Aspergillus*

dantag för mycket tidig fas av sjukdomen är vid sarkoidos interstitiell ospecifik inflammation inte något framträdande drag.

I lungbiopsier tagna vid öppen kirurgi eller vid "video assisterad torakoskopi" (VATS) kan vaskulit delvis av granulomatös karaktär påvisas i drygt en tredjedel av fallen. Avancerad vaskulit anses kunna leda till pulmonell hypertension och cor pulmonale. Vanligtvis utgör interstitiell fibros inte något problem vid sarkoidos, men undantagsvis kan progressiv lungfibros med utveckling av reorganiserande bikakemönster komplicera förloppet (Figur 3 a,b).

Pleuralt engagemang vid sarkoidos är mycket ovanligt men kan ge upphov till bilateral exudation, chylothorax, pleuraförtjockning, förkalkning och "spontan" pneumothorax.

Lymfkörtlar

Lymfkörtlarna är nästan alltid engagerade med granulomatös inflammation vid sarkoidos. De mest uttalade förändringarna ses peribronkiellt och mediastinalt. Bland de ytliga stationerna ses oftast engagemang på halsen, fossa supraclavicularis och i axiller, men alla perifera körtelstationer kan drabbas. Körtlarna är som regel måttligt förstörade (< 20 mm), fasta till konsistensen och oftast inte sammanlödda till skillnad från reaktionen vid exempelvis tuberkulos.

Sarkoidos och cancer

Vid sarkoidos föreligger en ökad risk för uppkomst av maligna tumörer. Intervallet mellan sarkoidosdiagnos och tumör är inte sällan runt 10 år. Detta faktum är viktigt att känna till för såväl kliniker som patologer så att onödig "doctors delay" vid biopsitagning och bedömning inte uppstår. I detta sammanhang är det också viktigt att nämna att en sarkoid reaktion med epitelioidcellsgranulom inte sällan förekommer i direkt anslutning till många olika tumörer och i de dränerande lymfkörtlarna. Ibland kan nodulär sarkoidos i lunga och andra organ simulera cancer såväl kliniskt som radiologiskt. Risk för överdiagnostik av sarkoidos samt fel-diagnostik av malignitet finns alltså.

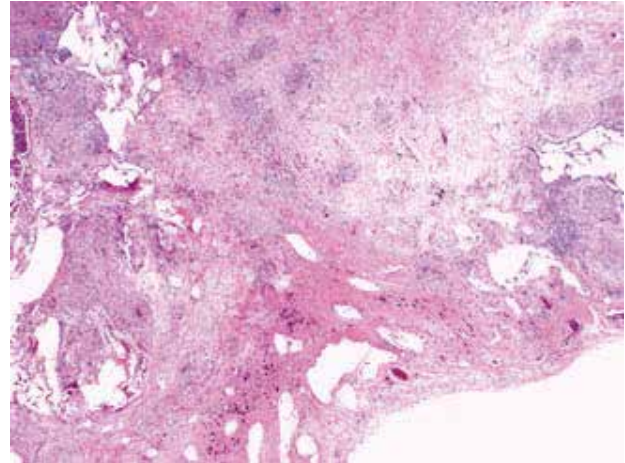
Morfologisk diagnostik av sarkoidos

Diagnosen sarkoidos kan inte fastställas enbart på basen av den histopatologiska bilden. Fynd av icke nekrotiserande granulom av typiskt utseende i två eller fler organsystem stöder konsensusdiagnos under förutsättning att morfologiska differentialdiagnoser kan uteslutas (Faktaruta 2).

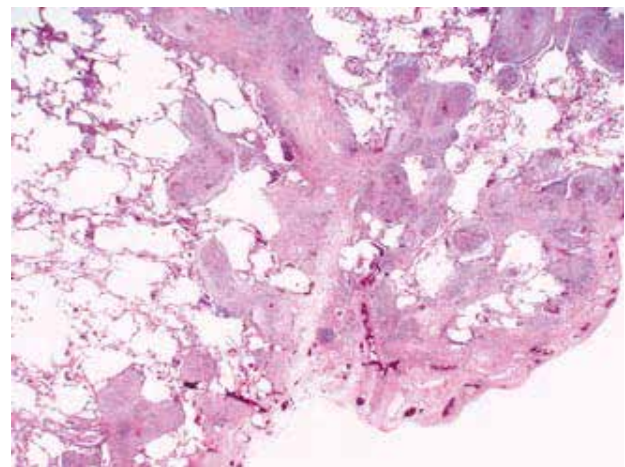
Faktaruta 2.

Lunga	Lymfkörtlar	Övriga organ
Tuberkulos	Tuberkulos	Tuberkulos
Atypisk mykobakterios	Atypisk mykobakterios	Brucellos
Svampinfektion	Toxoplasmos	Övriga infektioner
Exogen alveolit	Kikuchis sjukdom (benign subakut nekrotiserande lymfadenit)	Morbus Crohn
Pneumokonios (beryllios)	Cat-scratch disease	Jättecellsmyokardit
Läkemedelsreaktion	Hodgkins lymfom	GLUS
Aspiration	Non-Hodgkins lymfom	
Wegeners granulomatos	Langerhans cell Histiocytosis	
Idiopatisk interstitiell pneumoni	GLUS (granulomatous lesions of unknown significance)	

Figur 3 a.



Figur 3 b.



Figur 3 a,b. Histopatologisk bild vid sarkoidos i lunga hos 33-årig man med fotledsarttrit 6 månader tidigare. Röntgen visar kraftigt förstörade mediastinala lymfkörtlar och parenkymfiltrat.

- Interstitiell fibros komplicerar här bilden. Närmast reorganiserande fibros av "honey-combing" karaktär. Granulom kvarstår dock i bakgrunden. (Htx; X 4)
- I andra områden är bilden inte fullt så uttalad, men radiologiskt iakttagbara och makroskopiskt synliga härdar finns i fler delar av lungan. Snitt från dessa partier visar närmast nodulär sarkoidos. (Htx; X 4)

Granulomatösa sjukdomar med känd etiologi och lokala sarkoida reaktioner bör därför först uteslutas (Faktaruta 3).

Sarkoidosgranulomen har visserligen ett karakteristiskt ljusmikroskopiskt utseende – diskreta, välvgränsade, jättecellrika, homogena storlek, lymfocytfattiga, minimal fibros, icke-nekrotiserande - men bilden kan inte sägas vara specifik. Immunhistokemiska eller andra specialundersökningar medger inte heller ett positivt fastställande av granulomens orsak även om ACE-positivitet och T-lymfocyt dominans kan vara indikativa (Figur 4; Faktaruta 4). Då infektion utgör särskilt vanlig differentialdiagnos till sarkoidos bör alltid en morfologisk utvärdering av en panel histokemiska och eventuellt immunhistokemiska färgningar inriktade på att avslöja mikroorganismer av olika typ utföras på vävnadsprovet (Faktaruta 5). Det finns idag vissa möjligheter att utföra avancerad mikrobiologisk molekylär diagnostik utifrån paraffinblockat material. Sarkoidos är dock ur morfologisk synvinkel en så kallad uteslutningsdiagnos.

Faktaruta 3. Sjukdomar/tillstånd med sarkoid vävnadsreaktion

Maligniteter

- Lymfom av Hodgkins och Non-Hodgkins typ
- Lungcancer
- Carcinoid
- Groddcellstumörer
- Granularcellstumör

Autoimmun systemsjukdom

- Systemisk lupus erythematosus (SLE)
- Sjögrens syndrom
- Primär biliär cirrhos
- Familjär granulomatös artrit

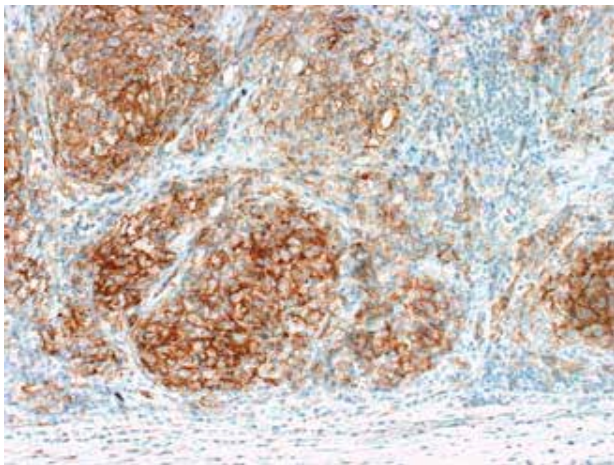
HIV infektion

Vaskulitsyndrom

- Wegeners granulomatös
- Disseminerad visceral jättecellsartrit
- Systemisk nekrotiserande vaskulit
- Takayasu arterit

Transplantation

Figur 4.



Figur 4. Immunhistokemisk bild i lymfkörtel där ACE visar ett starkt membranaccentuerat infärgningsmönster av granulomen. (ACE; X 20)

Faktaruta 4.

Specialfärgningar för etablerande av diagnos	
Vävnad/celltyp	Färgning
Epiteloidcell	CD68; ACE
T-lymfocyt	CD3; CD5
T-helper cell	CD4
T-supressor cell	CD8
B-lymfocyt	CD20; CD79a

Faktaruta 5.

Specialfärgningar för uteslutande av infektiösa organismer	
Mikroorganism	Färgning
Bakterier	Gram
Mykobakterier	Putt
Svamp	Grocotte; PAS + diastas
Parasiter	Giemsa
Spirocheter	Warthin-Starry

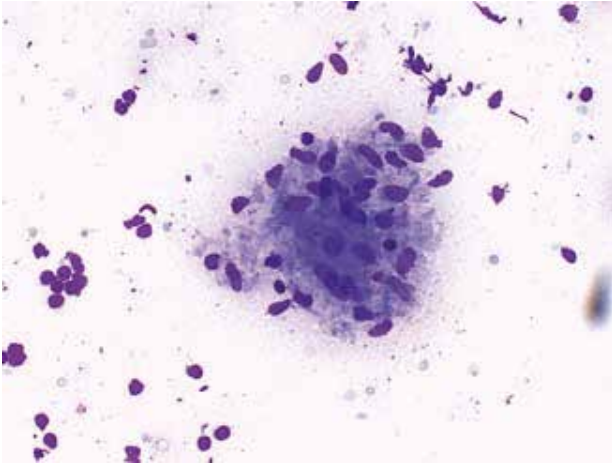
Lokaler som lämpar sig för biopsitagning

I första hand biopseras sådana vävnader eller organ där patologiska förändringar kan misstänkas vid klinisk eller radiologisk utredning. Om det föreligger förstörade ytliga lymfkörtlar eller hudförändringar är biopsier från dem det enklaste sättet att bekräfta granulomförekomst. Tidigare utgjorde även biopsier av scalenuskörtlarna (ad modum Daniel) ett vanligt utredningsinslag vid sarkoidos, men det är få som idag är tränade för att ta sådana biopsier.

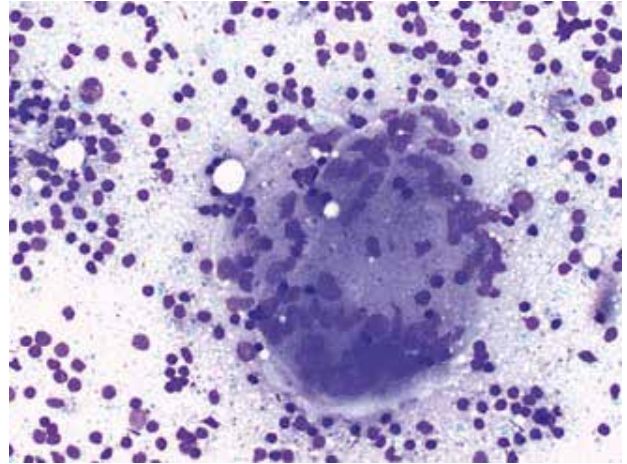
Bronkslemhinnebiopsier och transbronkiella lungbiopsier (TBL) utgör ännu i kombination med typisk klinik och radiologi en vanlig grund för diagnos. TBL kan hos vana skopister ge en sensitivitet > 90 % om patienten har sarkoidostypiska radiologiska lunginfiltrat. Om enbart bilateral lymfkörtelförstoring föreligger sjunker sensitiviteten markant till ~ 50 %. För att uppnå hög sensitivitet krävs att biopsierna initialt snittas i nivåer och att nedsnittning därefter utförs om inga granulom primärt ses. Numera möjliggör ultraljudsledda punktioner av mediastinala lymfkörtlar via luftvägarna (EBUS) eller matstrupen (EUS) goda förutsättningar att påvisa granulom. Det är tämligen ovanligt att öppen lungbiopsi eller provtagning från lungparenkymet via videoassisterad thorakoskopi (VATS) krävs för att säkerställa diagnosen sarkoidos. Mediastinalt förstörade lymfkörtlar kan också undersökas genom att biopsi tas vid mediastinoskopi. Indikationen för mediastinoskopi ökar om misstanke finns om malign genes, t.ex. om kliniska tecken på lymfom föreligger. Om tillräckligt utbyte erhålls i samband med provtagningen är det tillrådligt att också undersöka materialet med flödescytometrisk teknik för att exempelvis påvisa tecken på klonal cellexpansion.

Slumpmässig biopsi från organ som inte uppvisar tydliga förändringar kan ibland behöva övervägas och inte sällan påvisas då även tidigt i sjukdomsförloppet granulom. Exempel på organ som kan komma i fråga för blind biopsi är lever, mjälte, konjunktiva, tvärstrimmig muskulatur och benmärg. Sensitiviteten är starkt varierande men torde ligga i stor-

Figur 5 a.



Figur 5 b.



Figur 5 a,b. Cytologisk bild vid sarkoidos. 34 årig kvinna med persisterande lymfadenopati i vänster fossa supraclavicularis. Finnålsaspiration visar icke-nekrotiserande granulomatös inflammation.

a. Fragment av epitelioidcellsgranulom. I bakgrunden ses lymfocyter och enstaka röda blodkroppar. (Giemsa; X 40)

b. Langhans jättecell. Den cytologiska bilden ger nästan ett 3-D intryck där ett 50-tal kärnor ses i den syncytiella cytoplasman. (Giemsa; X 40)

leksordningen 50-60%. Risker med blind biopsi av särskilt parenkymatösa inre organ gör dock att detta förfarande för närvarande är relativt ovanligt.

Det diagnostiska utbytet vid biopsi inte enbart är beroende av var biopsin tagits utan även av sjukdomsaktiviteten. Det tekniska genomförandet av biopsin med tillvaratagandet av tillräckligt många och tillräckligt stora biopsier med skonsam teknik för undvikande av artefakter torde vara av avgörande betydelse för sensitiviteten. Ofta finns inget uppenbart behov av analys av färskt material och då rekommenderas formalinfixering av biopsierna under 24 timmar. På patologlaboratoriet bör biopsierna genomgå sedvanlig paraffinbäddning och försiktig insnittning för preliminär bedömning om granulom förekommer eller inte. Vid granulomförekomst bör de vidare diagnostiska ansträngningarna inriktas på påvisande av eventuella infektiösa agens. Om granulom inte kan påvisas i de initiala snittnivåerna bör biopsierna därefter nedsnittas.

Finnålsaspiration (FNA) har med framgång tillämpats vid ultraljudsledd provtagning från mediastinala som nämnts ovan, men även från retroperitoneala, abdominella och intrapelvina lymfkörtlar (Figur 5 a,b). Finspetspunktion av mjälte, lever, spottkörtlar och givetvis från perifera lymfkörtlar har också beskrivits vid morfologisk diagnostik av sarkoidos. Metoden lämpar sig också väl för tillvaratagande av material för mikrobiologisk diagnostik. En begränsning vid morfologisk analys baserad på FNA är att sensitiviteten till stor del är operatörsberoende och att det begränsade utbytet sällan medger en adekvat upparbetning med gängse infektionsfärgningar.

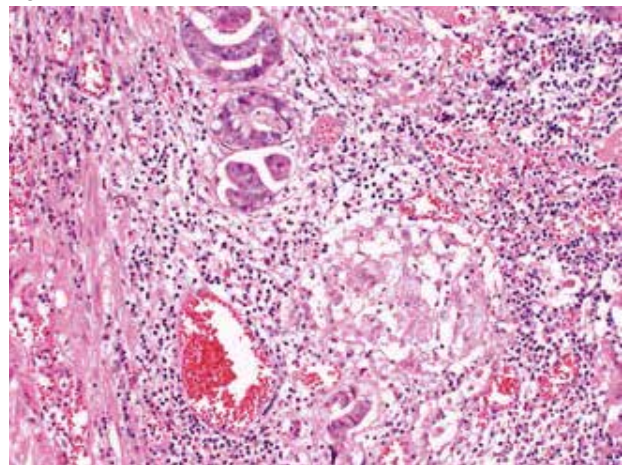
Differentialdiagnostik vid granulomatös inflammation

Sarkoid reaktion kan föreligga i flertalet vävnader och kan därför simulera sarkoidos oavsett var biopsin tas (Figur 6; Faktaruta 3). Differentialdiagnostiken i övrigt skiljer delvis beroende på vilket organ som är engagerat (Faktaruta 2).

Trots adekvat utredning kan en specifik diagnos av granulomatös inflammation inte ställas hos 15-20% av fallen. Dessa patienters sjukdomsprocess benämns ofta GLUS syndrom (Granulomatous Lesions of Unknown Significance). Granulomen vid GLUS, toxoplasmos och de sarkoida vävnadsreaktionerna uppges vara B-lymfocytinnehållande i motsats till de T-lymfocyt dominerade granulomen vid sarkoidos och tuberkulos.

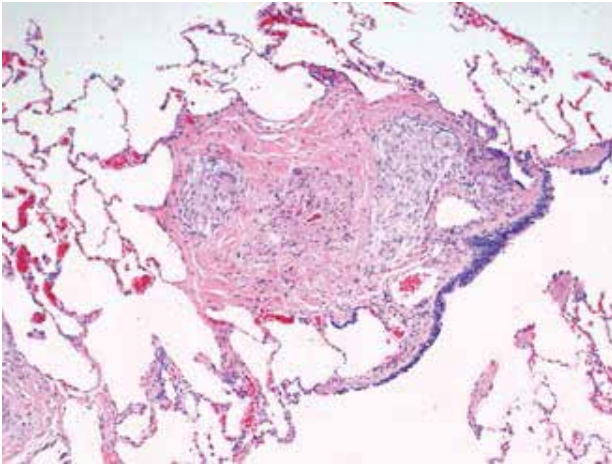
Necrotizing sarcoid granulomatosis (NSG) är ett tillstånd som huvudsakligen manifesterar sig i lungan i form av konfluerande nodulära härdar av sarkoidliknande epitelioidcellsgranulom. Granulomen vid NSG uppvisar oftast extensiv nekros och vaskulit. Det är ännu omdiskuterat om NSG utgör en variant av sarkoidos, ett vaskulitsyndrom eller ett exempel på nekrotiserande inaktiv granulomatös inflammation sekundärt till ett oidentifierat infektiöst agens (Figur 7).

Figur 6.



Figur 6. Bild som visar differentialdiagnostisk problematik med sarkomatoid reaktion vid primärt adenocarcinom i lunga. (Htx; X 20)

Figur 7.



Figur 7. Bild av granulomatös vaskulit hos 33-årig man med bilaterala hiluslymfom. I nära anslutning till en respiratorisk bronkioli ses en reorganiserande arteriolit med rikligt förekommande granulom i den omedelbara närheten. (Htx; X 10)

Vad som bör framgå av det patologisk-cytologiska utlåtandet (PAD)

Utlåtandet bör ge information om biopsiernas antal, storlek, representativitet och sammansättning som "feed-back" till provtagaren. Förekomst av granulom, nekrosinslag och granulomens histopatologiska karaktär bör vidare klart framgå. Frekvensen av granulom, tillblandningen av lymfocyter och fibrosgraden kan eventuellt vara vägledande i aktivitetsbedömningen. Resultat av genomförda immunhistokemiska och histokemiska specialfärgningar för granulomklassifikation och ställningstagande till eventuell infektion bör dokumenteras. Då ju sarkoidos är en morfologisk uteslutningsdiagnos kan aldrig diagnosen sarkoidos entydigt fastställas i PAD. Vid typisk morfologisk bild och i avsaknad av stöd för mikrobiell eller annan differentialdiagnos kan PAD svaret exempelvis formuleras: "Icke-nekrotiserande granulomatös inflammation där den morfologiska bilden kan gå väl samman med sarkoidos".

Konsultation, konferensverksamhet och konsensusdiagnostik

Om den enskilda patologen har liten erfarenhet av sarkoidosdiagnostik kan konsultationsförfarande inom specialiteten vid mer ovanliga sjukdomsmanifestationer vara bra. Liksom vid all diagnostik av icke-neoplastisk lungsjukdom är sammanvägda bedömningar vid konferenser av multidisciplinär typ att rekommendera. Sammanställning av klinisk information, BAL-data, radiologisk och morfologiska bild ger bra förutsättningar för god konsensusdiagnostik. Arbetsättet är också mycket stimulerande och lärorikt för respektive deltagande nischspecialister.

Referenser

- Fabian E, Vezendi S, Kormos M, Kiss I. Cytological investigation of biopsy performed in sarcoidosis. *Z Erkr Atmungsorgane* 1977; 149:91-3.
- Selroos O. Fine-needle aspiration biopsy of spleen in diagnosis of sarcoidosis. *Z Erkr Atmungsorgane* 1977; 149:109-11.
- Truedson H, Stjernberg N, Thunell M. Scalene lymph node biopsy. A diagnostic method in sarcoidosis. *Acta Chir Scand* 1985; 151:121-3.
- Brincker H. Granulomatous lesions of unknown significance in biopsies from lymph-nodes and other tissues: the GLUS-syndrome. *Sarcoidosis* 1990; 7:28-30.
- Hunninghake GW, Costabel U, Ando M, Baughman R, Cordier JF, du BR, Eklund A, Kitaichi M, Lynch J, Rizzato G, Rose C, Selroos O, Semenzato G, Sharma OP. ATS/ERS/WASOG statement on sarcoidosis. American Thoracic Society/European Respiratory Society/World Association of Sarcoidosis and other Granulomatous Disorders. *Sarcoidosis Vasc Diffuse Lung Dis* 1999; 16:149-73.
- Fritscher-Ravens A, Sriram PV, Topalidis T, Hauber HP, Meyer A, Soehendra N, Pforte A. Diagnosing sarcoidosis using endosonography-guided fine-needle aspiration. *Chest* 2000; 118:928-35.
- Gal AA, Koss MN. The pathology of sarcoidosis. *Curr Opin Pulm Med* 2002; 8:445-51.
- Sato Y, Sasano S, Oyama K, Sakaruba M, Onuki T, Nitta S. Lung cancer associated with sarcoidosis. *Jpn J Thorac Cardiovasc Surg* 2003; 51:21-4.
- Wildi SM, Judson MA, Fraig M, Fickling WE, Schmulewitz N, Varadarajulu S, Roberts SS, Prasad P, Hawes RH, Wallace MB, Hoffman BJ. Is endosonography guided fine needle aspiration (EUS-FNA) for sarcoidosis as good as we think? *Thorax* 2004; 59:794-9.
- Agarwal R, Srinivasan A, Aggarwal AN, Gupta D. Efficacy and safety of convex probe EBUS-TBNA in sarcoidosis: a systematic review and meta-analysis. *Respir Med* 2012; 106: 883-92.

Radiologi

Sven-Göran Fransson

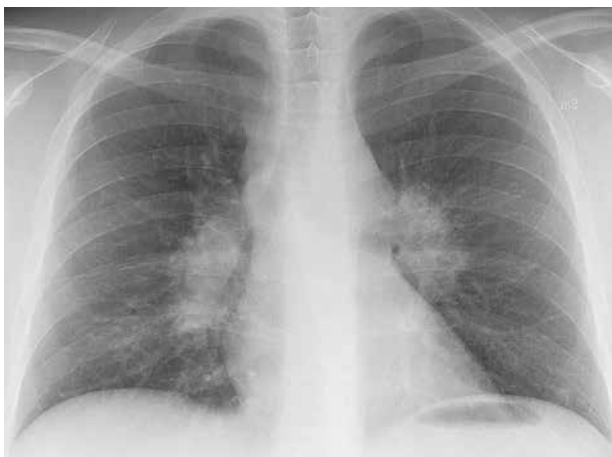
Sarkoidos är en multiorgansjukdom som dock drabbar lungor eller intrathorakala lymfkörtlar hos majoriteten av patienterna. Det är därför naturligt att lungröntgen ingår som en del i den diagnostiska utredningen. Stadiindelning av sjukdomen baseras dessutom på fynden vid lungröntgen och kan användas för prognosbedömning. Datortomografi (DT), speciellt HRCT (high-resolution computed tomography) med mm-tunna snitt, ökar i hög grad det diagnostiska utbytet men med nackdelen av högre stråldos till patienten. DT utgör därför ännu ingen rutinundersökning i den initiala utredningen men är betydelsefull i oklara fall. Den följande beskrivningen avser röntgenfynden av den intrathorakala sarkoidosens manifestationer.

Lungröntgen

Lymfkörtlar

Förstorade lymfkörtlar är ett av de vanligaste fynden vid sarkoidos (Fig 1a-b). I fallande frekvensordning ses dessa i form av polycykliskt och symmetriskt förstorade hiluskörtlar, s.k. hiluslymfom (efter Löfgrens beskrivning av det syndrom som uppkallats efter honom). Andra förstorade körtlar är vanligen belägna paratrakealt, framför allt på höger sida, och i aortopulmonella fönstret. Subkarinala körtlar kan däremot vara svåra att upptäcka på lungröntgen. Kvarstående förstorade hiluskörtlar behöver inte vara liktydigt med sjukdomsaktivitet.

Stadieindelning	Lungröntgenfynd
0	normalt fynd
I	bilateralt förstorade lymfkörtlar i hilus
II	bilateralt förstorade lymfkörtlar i hilus + parenkymförändringar
III	enbart parenkymförändringar
IV	lungfibros



Noduli

Granulombildningen vid lungsarkoidos sker perilymfatiskt utmed bronkovaskulära strukturer, interlobulärsepta, fissurer och subpleuralt. Detta ger upphov till nodulära eller retikulonodulära parenkymförändringar, ofta koncentrerade perihilärt eller till ovanloberna (Fig 2a-b). Storleken av noduli varierar från 2-10 mm i diameter. Om de större granulomen är välvgränsade kan de differentialdiagnostiskt uppfattas som metastaser.

Parenkymförtätningarna kan uppvisa lätt asymmetri mellan lungorna och betydande variation från fall till fall, beroende på fördelningen av noduli respektive retikulära förändringar samt graden av eventuell fibros. I sällsynta fall finns ensidiga förändringar rapporterade.

Lungfibros

Lungförändringarna kan i 10-15% övergå i fibros med koncentration perihilärt och dorsalt inom ovanloberna. Fibrosen kan leda till traktionsbronkiektasier och hålrum som predisponerar för bildning av mycetom (aspergillom). En annan komplikation är pulmonell hypertension, fynd som dock är svåra att radiologiskt bedöma med säkerhet. En speciell variant av infiltrat utgörs av massiv fibros som påminner om fynden vid komplicerad silikos.

Ovanliga fynd

Ensidig förstoring av hiluskörtlar förekommer endast i några få procent och bör väcka misstanke om annan grundsjukdom än sarkoidos. Samma förhållande råder vid mediastinal lymfkörtelförstoring utan samtidigt engagemang av hiluskörtlarna.

Bronkkompression av förstorade lymfkörtlar med åtföljande atelektas förekommer men atelektas är ett ovanligt fynd vid sarkoidos.

Pleuravätska är sällsynt med en frekvens understigande 10%. Den kan vara såväl enkel- som dubbelsidig.

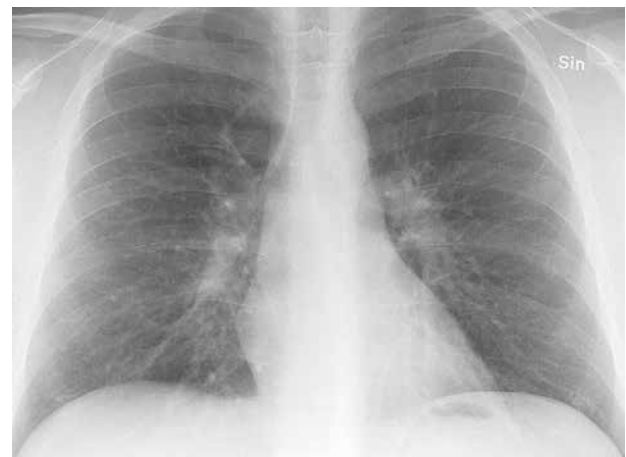

Fig 1a-b. Förstorade hilus- och övre mediastinala lymfkörtlar med tydlig regress hos patient med Löfgrens syndrom.

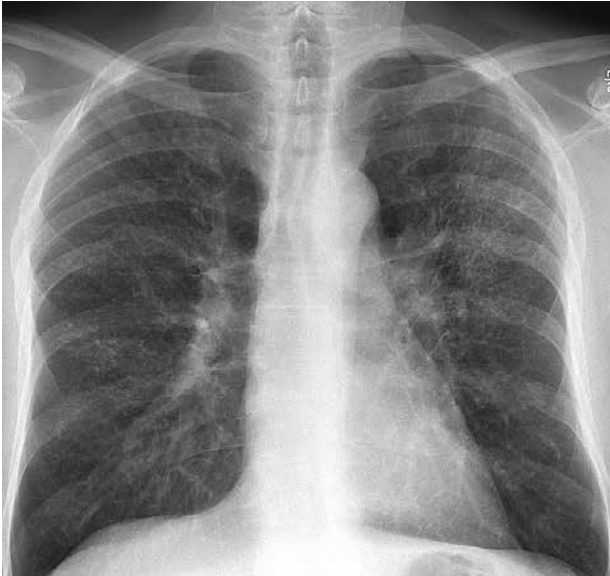
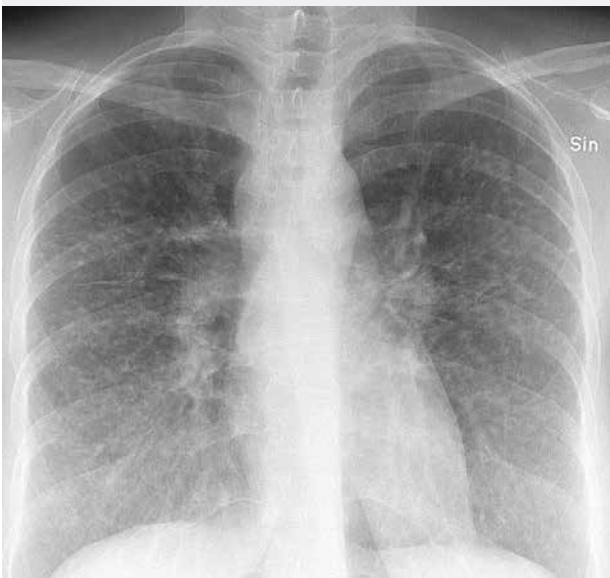
Fig 2a-b. Nodulära parenchymförändringar med varierande lokalisering i två olika fall. På nedre bilden ser man även lymfkörtelförstoring i mediastinum och båda hilus.



Engagemang av sternum, revben eller brösttryggrad är sällsynt.

Vaskulär infiltration med oklusion av större kärl är mycket sällsynt.

Nekrotiserande sarkoid granulomatos är ett mycket ovanligt tillstånd med granulom i kombination med vaskulit och betraktas som en variant av sarkoidos. Radiologiskt beskrivs lymfkörtelförstoring och nodulära lunginfiltrat, ibland i kombination med pleuralt engagemang.

En annan ovanlig yttring är s.k. *sarkoidlik reaktion* i samband med malignitet. Patienterna uppvisar lymfkörtelförstoring och/eller lunggranulom men saknar i övrigt kliniska tecken på klassisk sarkoidos. Differentialdiagnostiskt kan förändringarna uppfattas som metastaser och radiologiskt kan de inte heller särskiljas från klassisk sarkoidos.

Berylliumexposition kan ge en sarkoidosliknande bild.

Datortomografi och HRCT

Generellt ökar DT det diagnostiska utbytet genom sin högre upplösning och frånvaro av summationseffekten av olika anatomiska strukturer som är en nackdel vid vanlig lungröntgen. Körtelutbredningen inom hela mediastinum framställs tydligare än vid lungröntgen och med hjälp av intravenös kontrasttillförsel blir körtlarna ännu lättare att bedöma (Fig 3). Uppladdningsmönstret är oftast homogent till skillnad från tuberkulösa lymfkörtlar som ofta uppladdar kontrastmedlet ringformigt pga central nekros. Vid kroniska former kan lymfkörtlarna förkalkas, antingen amorft liknande tuberkulos eller med äggskalsform som vid silikos (Fig 4).

HRCT innebär 1-1,5 mm tunna snitt med speciell teknik (algoritm) som ger ytterligare detaljrikedom.

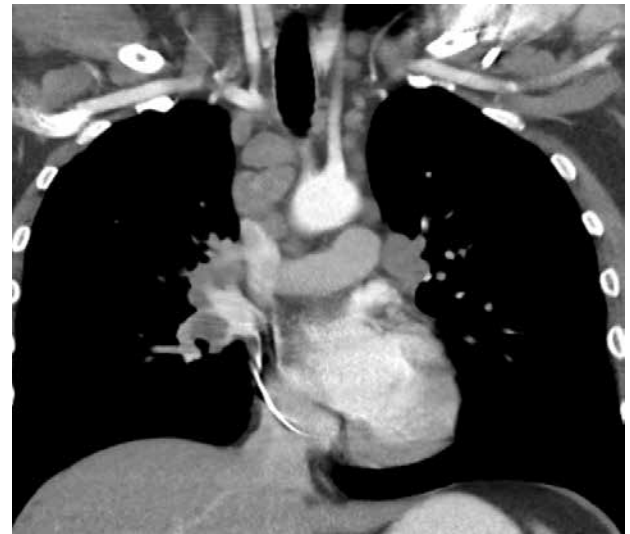


Fig 3. Förstorade lymfkörtlar paratrakealt och i båda hilus.

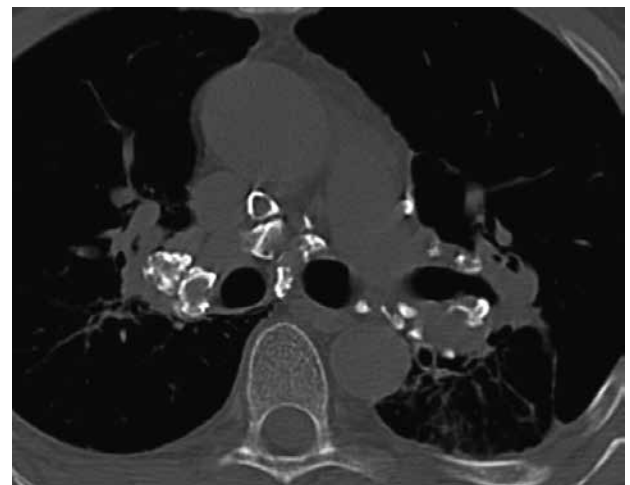


Fig 4. Förkalkade lymfkörtlar vid kronisk sarkoidos.

DT tydliggör den typiska perilymfatiska utbredningen av granulomen, som ger ett radbandsliknande utseende av bronkovaskulära strukturer och septa, liksom den perihilära utbredningen (Fig 5). Ibland finns även retikulära förändringar. Detta kan likna lymfangit som dock oftare är lokaliserad till en lob eller ena lungan. Man kan se lungför-



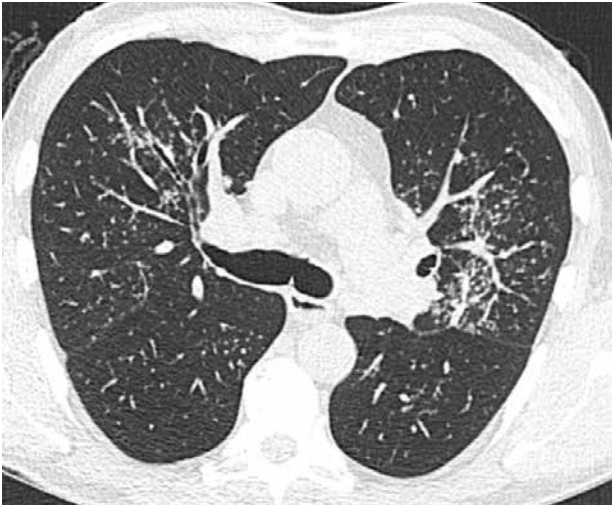


Fig 5. Bronkovaskulär utbredning av noduli.

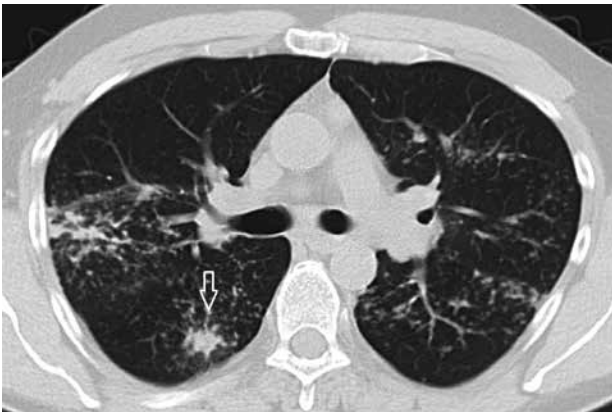


Fig 6. "Galaxy sign" (pil) apikalt i höger underlob.

ändringar innan de är synliga på vanlig lungröntgen. Noduli varierar i storlek, ibland kan stora infiltrat bildas och kallas då för alveolär sarcoidos. Dessa är ofta oskarpt avgränsade. En speciell variant består de av ett stort antal konfluerande granulom som radiologiskt antar formen av konsolidering omgiven av små satelliter och kallas för "galaxy sign" (Fig 6). Luftbronkogram kan ses i större noduli men kavitering är sällsynt.

Vid sarcoidos är bl.a. slutstadiefibros i form av bikakebildning mindre omfattande och har inte heller den dominerande basala utbredningen som kännetecknar andra fibrosformer.

Dessutom ger bronkiell distortion en dorsal dislokation av ovanlobbronken vid sarcoidosrelaterad fibros. Utseende av noduli, bronkiektasier, septala, cystiska och bullösa förändringar liksom aspergillom framstår tydligare och möjligheten att särskilja fibrosen vid sarcoidos från idiopatisk lungfibros eller silikos ökar (Fig 7).

Med hjälp av HRCT-bilder i utandningsfas kan man se s.k. "air trapping" som förekommer bl.a. vid sarcoidos. Det kan vara uttryck för sjukdom i de små luftvägarna men den kliniska betydelsen av detta fynd är oklar. Utseende av slipat glas, s.k. "ground-glass", betraktas som tecken på sjukdomsaktivitet vid olika typer av alveolit men studieresultaten har

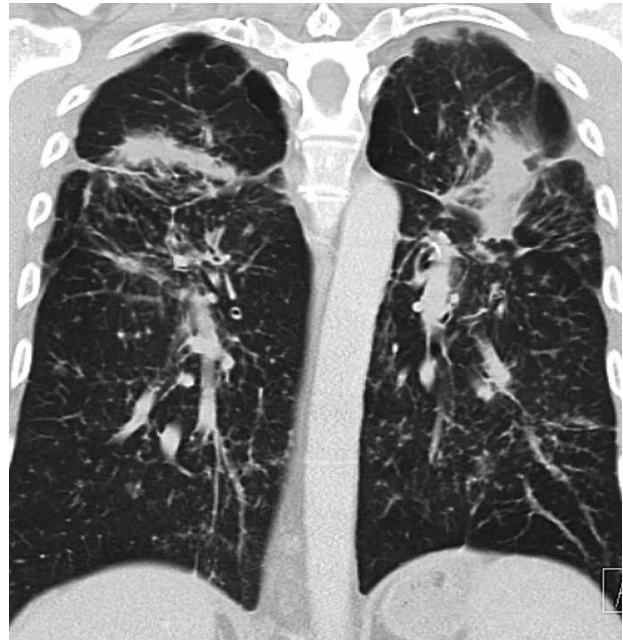

Fig 7. Stadium IV med massiv fibros, särskilt i ovanloberna.

varierat vid sarcoidos. En troligare förklaring kan vara att "ground-glass" vid sarcoidos enbart representerar konglomerat av mycket små noduli. Även om vissa HRCT-fynd överensstämmer med resultaten från lungfunktionstest, utesluter inte heller en normal HRCT-undersökning sarcoidos.

I tveksamma fall är DT en motiverad undersökning för kartläggning av sjukdomsutbredningen, planering inför bronkoskopisk eller kirurgisk provtagning och för differentialdiagnostiska ställningstaganden i oklara fall. Sådana exempel är pneumokonioser, tuberkulos, fibroserande alveolit, hypersensitivitetspneumoni och andra mer ovanliga former av granulomatösa tillstånd samt malignitet i form av metastaser, lymfangit eller lymfom. "Atypiskt" utseende av sarcoidos på lungröntgen uppges dessutom förekomma hos nästan en tredjedel av patienterna. Även i dessa fall är undersökning med datortomografi värdefull.

Myokardsarcoidos ger inga eller endast ospecifika förändringar av lungröntgenbilden t.ex. hjärtförstoring. Magnetresonanstomografi (MRT) är då en lämpligare undersökningsmetod som kan visa signalförändringar i myokardiet eller förtjockat perikardium. MRT kan visa ödem och ärrbildning. Granulomens utbredning skiljer sig från ischemiska skador genom lokalisation epikardiellt och i hjärtbasen vid fördröjd avbildning efter intravenös gadoliniumkontrast. På grund av sin lägre spatiella upplösning är däremot MRT-metoden ännu så länge mindre lämpad för undersökning av lungparenkymet.

Sammanfattningsvis är lungröntgen en billig och enkel undersökning med stort diagnostiskt utbyte i utredningen av sarcoidos och stadiindelning baseras fortfarande på denna teknik. Lung- och mediastinala förändringar avbildas ännu bättre med DT. HRCT ökar detaljåtergivningen ytterligare men en normal röntgenundersökning utesluter dock inte sarcoidos.

Referenser

- Hunninghake GW et al. American Thoracic Society. Statement on sarcoidosis. *Am J Respir Crit Care Med* 1999; 160: 736-55.
- Vagal AS, Shipley R, Meyer CA. Radiologic manifestations of sarcoidosis. *Clin Dermatol* 2007; 25: 312-25.
- Nunes H, Brillet PY, Valeyre D et al. Imaging in sarcoidosis. *Semin Respir Crit Care Med* 2007; 28: 102-20.
- Park HJ, Jung JI, Chung MH. Typical and atypical manifestations of intrathoracic sarcoidosis. *Korean J Radiol* 2009; 10: 623-31.
- Criado E, Sánchez M, Ramirez J et al. Pulmonary sarcoidosis: typical and atypical manifestations at high-resolution CT with pathologic correlation. *Radiographics* 2010; 30: 1567-86.
- Nishino M, Lee KS, Itoh H et al. The spectrum of pulmonary sarcoidosis: Variations of high-resolution CT findings and clues for specific diagnosis. *Eur J Radiol* 2010; 73: 66-73.
- Hawtin KE, Roddie ME, Mauri FA et al. Pulmonary sarcoidosis: the great pretender. *Clin Radiol* 2010; 65: 642-50.
- Youssef G, Beanlands RSB, Birnie DH et al. Cardiac sarcoidosis: applications of imaging in diagnosis and directing treatment. *Heart* 2011; 97: 2078-87.
- Judson MA. The treatment of pulmonary sarcoidosis. *Respir Med* 2012; 106: 1351-61.

Fysiologi

Jonas Geir Einarsson, Ulrika Bitzén, Per Wollmer

Sarkoidos påverkar lungorna i >90 % av fallen. Lungfunktionsundersökningar är därför en viktig pusselbit vid bedömning av aktivitetsgrad och sjukdomsutveckling.

Vid sarkoidos stadium I föreligger lungfunktionsnedsättning hos cirka 20 % av patienterna. Vid stadium II-IV har 40-80 % av patienterna nedsatt lungfunktion. Även när lungröntgen är helt normal (stadium 0) har det visat sig att lungfunktionen är sänkt hos 15-25 % av patienterna. Både restriktiv och obstruktiv lungfunktionsnedsättning kan förekomma och det gör att FEV₁/VC kan vara svårtolkat. Det är dock inte ovanligt med normal lungfunktion vid sarkoidos.

I enlighet med att sarkoidos är en interstitiell lungsjukdom, där granulombildning och fibrosutveckling i lungans parenkym kan orsaka ökad lungstelhet, är den vanligaste avvikelser vid lungfunktionstest ett restriktivt mönster med sänkt vitalkapacitet (VC), total lungkapacitet (TLC) och diffusionskapacitet för kolmonoxid (D_{L,CO}). Sänkt D_{L,CO} avspeglar reducerad diffusionsyta, förlängd diffusionsväg eller minskad lungkärlsbädd. Ett annat uttryck för reducerad lungkärlsbädd kan vara pulmonell hypertension.

Obstruktiv lungfunktionsnedsättning med sänkt FEV₁ har rapporterats hos 30-50 % av sarkoidospatienter och är vanligt vid akut sarkoidos i stadium I. Orsaken till obstruktivitet kan vara förträngningar av luftvägar pga endobronkiella eller peribronkiella granulom, förstörade lymfkörtlar som trycker på luftvägar samt luftvägsdistorsion pga fibros och ärrbildning. Även hyperreaktivitet kan föreligga vid sarkoidos, dock är genesen inte helt klarlagd.

Korrelation mellan lungfunktionsnedsättning och röntgenförändringar är svårtolkad i varje enskilt fall. Det är inte ovanligt att patienter med lindriga förändringar på lungröntgen har uttalad lungfunktionsnedsättning och patienter med ganska uttalade förändringar på röntgen kan ha välbevarad lungfunktion. Det har visats att korrelationen är bättre mellan HRCT-fynd och lungfunktion. Vid sarkoidos kan det vara stor skillnad mellan de lungmekaniska förändringarna och störningen i gasutbytet. Patienter med stela lungor och restriktiv spirometri kan ha hyggligt gasutbyte och vice versa.

Vid misstänkt sarkoidos bör spirometri inklusive statiska lungvolymer och D_{L,CO} ingå i utredningen, inte bara för att belysa lungfunktionen vid diagnostillfället, utan också för att ge ett utgångsvärde för framtida uppföljningar.

Vid uppföljning av sjukdomen bör åtminstone enkel spirometri utföras. Utöver spirometri bör särskilt D_{L,CO} övervägas.

Hos selekterade patienter kan man vid primär utredning och uppföljning överväga arbetsprov med mätning av arteriella blodgaser, vilket ger bäst information om gasutbytet. Ett enklare, men inte lika informativt alternativ för uppföljning av sådana selekterade patienter, är att mäta saturation med pulsoximetri istället för arteriella blodgaser.

Det finns ingen konsensus om vad signifikant förändring av lungfunktionen är. Allmänt tolkas dock 10-15 % förändring av VC & FEV₁ och 20 % förändring av D_{L,CO} vara signifikant. Upp till 80 % av sarkoidospatienter har stabil eller bättre VC och FEV₁ efter 2 år. Vid insatt behandling brukar FVC förbättras tidigare än D_{L,CO} och om VC och FEV₁ är båda nedsatta innan behandling, är det vanligast att båda värdena blir bättre. Behandlingseffekt kan förväntas efter 6-12 veckors behandling.

Referenser

- J.P. Lynch 3rd, E.S. White. Pulmonary sarcoidosis. Sarcoidosis. Sheffield: European Respiratory Society Journals. 2005; p 105-29.
- Brådvik I, Wollmer P. Kliniskt fysiologiska undersökningar. Sarkoidos. Lund: Studentlitteratur [i samarbete med] Scandinavian Sarcoidosis Association (SSA). 2005; p. 63-9.
- Iannuzzi MC, Rybicki BA, Teirstein AS. Sarcoidosis. N Engl J Med 2007; 22; 357(21): 2153-65.
- Mihailovic-Vucinic V, Jovanovic D. Pulmonary sarcoidosis. Clin Chest Med 2008; 29(3):459-73, viii-ix.
- Baughman RP, Culver DA, Judson MA. A Concise Review of Pulmonary Sarcoidosis. Am J Respir Crit Care Med 2011; 183(5): 573-81.
- King TE Jr. Clinical manifestations and diagnosis of sarcoidosis. In: UpToDate, Basow DS (Ed), UpToDate, Waltham, MA.

Behandling

* Uppdaterat januari 2018

Susanna Kullberg, Anders Eklund

I **vårdprogrammets olika delar** finns vissa behandlingsrekommendationer angivna för specifika organmanifestationer. Nedanstående riktlinjer är av mer allmän och översiktlig karaktär. I avsaknad av känd etiologi vid sarkoidos finns inte någon riktad, kurativ behandling. Det finns enbart ett fåtal dubbelblinda randomiserade studier varför behandlingsrekommendationer ofta grundats på empiri och erfarenheter från andra inflammatoriska sjukdomar.

Det föreligger inte ett behandlingsbehov hos alla patienter. Sarkoidos har inte sällan ganska ringa påverkan på allmäntillstånd och funktionsförmågor och sjukdomen kan spontant läka ut. Hos många patienter kan man därför avvakta med behandling och följa förloppet. I andra fall krävs däremot snabba åtgärder (ex. påtaglig hyperkalcemi, allvarlig hjärtarytmi). Om uppenbar påverkan på livskvaliteten föreligger eller om organ riskerar att svikta är försök att bryta sjukdomsförloppet också starkt motiverade. Dyspné, som inte har annan påvisbar orsak än sarkoidos, är en viktig anledning att överväga behandling, liksom olika typer av organmanifestationer.

Det är av betydelse att det görs en väl avvägd bedömning av vilka vinster behandling kan tänkas ge och vilka biverkningar den kan medföra. Givetvis måste patienten vara välinformerad och delaktig i beslutsprocessen. Det är också viktigt att vara medveten om att även om terapin ger symptomlindring så är den ingen garanti för att symtomen inte återkommer då behandlingen avslutas. Behandlande läkare bör ha god kunskap om sjukdomens variabla natu-

ralförlopp för att rätt kunna utvärdera effekten av terapin. **Alla ska följas efter individualiserat behov** med konventionell lungröntgen och lungfunktion, samt med utvalda blod- och urinparametrar. Hos enstaka används vid behov även datortomografi av thorax.

Första behandlingssteget

Fortfarande utgör *kortikosteroider* den medikamentella behandlingen som i första hand rekommenderas vid sarkoidos. Det finns få randomiserade placebokontrollerade studier. Flera av dessa har publicerats av finska kollegor med Selroos och Pietinalho i spetsen. Kortikosteroiderna har förmåga att slå av och på gener som kodar för olika pro- respektive antiinflammatoriska cytokiner. Effekten av terapin kan avläsas i symptomlindring, förbättrad lungfunktion och regress av lungröntgenförändringar (tydligast i stadium II och III), samt ibland genom påverkan på vissa blodparametrar (ex. s-ACE, s-Ca).

En ofta rekommenderad initial dos vid lungsarkoidos är 30-40 mg prednisolon dagligen med successiv nedtrappning till en underhållsdos på 5-10 mg. (Ett förslag till "Prednisolonschema" som används för patienter vid Nya Karolinska Universitetssjukhuset i Solna finns sist i detta kapitel). Det har visats att behandling under lång tid (~18 månader) ger bättre effekt än om kortikosteroiderna bara ges under kortare tid än ett år.

Även om man eftersträvar en så låg underhållsdos som möjligt (< 10 mg/dag) och bara höjer dosen kortare perioder

Behandlingsstrategier	
Stadium 0 och I	
besvärsfri	ingen behandling
besvärsfri men funktionsförlust	överväg perorala kortikosteroider, (uteslut annan genes än sarkoidos, expektera några månader)
hosta	överväg inhalationssteroider
dyspné, hosta mm	erbjud perorala kortikosteroider
Stadium II och III	
besvärsfri utan funktionspåverkan	avvakta med behandling några månader
om besvär eller funktionspåverkan	perorala kortikosteroider redan inledningsvis, senare även kortikosteroidsparare (se textavsnitt)
Stadium IV	
de allra flesta bör erbjudas	behandlingsförsök med perorala kortikosteroider, senare eventuellt även kortikosteroidsparare (se textavsnitt) då det kan finnas områden med inflammatorisk aktivitet och inte enbart fibros. Vid utebliven effekt avslutas behandlingen efter några månader.



vid exacerbationer så finns en uppenbar risk för biverkningar vid långtidsterapi. Viktuppgång, osteoporos och diabetes liksom hypertension, psykisk påverkan och katarakt utgör alla besvärande komplikationer till behandlingen. Därför föreligger ett uppenbart behov av att försöka reducera dosen av kortikosteroider eller att helt ersätta dessa med andra preparat. En kombination av kortikosteroider och steroidsparande preparat utgör ett möjligt alternativ.

Andra behandlingssteget

Det oftast använda kompletterande alternativet till en reducerad dos av kortikosteroider är folsyreantagonisten *metotrexat*, som påverkar aktivt prolifererande celler. Den vanligen rekommenderade dosen är 7,5 - 15 mg en gång per vecka åtföljd av folsyrasubstitution (5 mg) efter 24 respektive 48 timmar. Behandlingen kräver regelbunden uppföljning av blod-, njur- och leverstatus. De första tre månaderna kan prover tas varannan vecka, och sedan en gång per månad i tre månader. Därefter rekommenderas provtagning var tredje månad under resten av behandlingstiden. Patient och behandlande läkare ska vara observanta på eventuell tillkomst av dyspné eller hosta som kan reflektera läkemedelsbiverkan. Illamående kan minskas genom att metotrexat intas på kvällen. En del förespråkar leverbiopsi när den kumulativa dosen överstiger 1,5 gram, men andra tycker att det vid stabila levervärden kan räcka med ultraljudsundersökning, som vid behov kan följas upp med biopsi via punktion.

Ett alternativ till metotrexat om preparatet inte tolereras är *leflunomid*. Preparatet ges i en dos på 10-20 mg dagligen. Det kan ge gastrointestinala biverkningar, leverpåverkan och även neuropati. Däremot verkar det åtföljas av mindre risk för pulmonell toxicitet än metotrexat.

Ett ytterligare alternativ som immundämpande drog är *azatioprin*, 50-150 mg/dag. I ett arbete visades att ungefär hälften av de patienter som inte svarade på metotrexat hade positiv effekt av azatioprin, men antalet patienter var litet och materialet inhomogent. Leukopeni kan uppstå och blodbildningen måste monitoreras. Risken för allvarlig toxicitet kan minskas om patienten genotypas avseende tiopurinmetyltransferas (TPMT), som metaboliserar drogen. Låga TPMT nivåer medför ökad risk för biverkningar. Kliniskt farmakologiskt laboratorium kan bistå med information.

För samtliga dessa preparat gäller att det kan ta upp till sex månader innan deras effekt kan påvisas. Kombination av två cytotoxiska preparat kan möjligen förbättra effekten.

Antimalariamidlen *klorokin* och *hydroxiklorokin* (200-400 mg/dag) rekommenderas av vissa för behandling av hudsarkoidos och även vid hyperkalcemi i samband med sarkoidos, men det sker utan tung dokumentation. Viss positiv effekt på lungfunktionen har även rapporterats. Hydroxiklorokin är att föredra eftersom den okulära toxiciteten tycks vara mindre än för klorokin.

Inhalerade steroider

Ett viktigt komplement till kortikosteroider intagna *per os* är inhalerade glukokortikoider och då främst budesonid, som i esterform kan nå så pass höga koncentrationer i lungvävnaden att sarkoidosens parenkymengagemang kan

påverkas. Inhalationssteroider ska nog ses främst som steroidsparande terapi när sjukdomens aktivitet först bromsats av annan immunmodulerande behandling. Det föreligger vid sarkoidos dessutom inte sällan ökad benägenhet till hyperreaktivitet i bronkerna och då kan inhalationssteroider ha en dämpande effekt och behandlingen ska sättas in tidigt.

Vid bristande behandlingssvar bör även andra tänkbara orsaker till patientens symtom övervägas. Föreligger hjärtsvikt, är patienten anemisk, har pulmonell hypertension uteslutits?

Tredje behandlingssteget

Biologiska läkemedel

En rad biologiska läkemedel för behandling av inflammatoriska systemsjukdomar har under de senaste åren kommit ut på marknaden. Flera av dem har provats vid olika typer av organmanifestationer i studier som omfattat få patienter. Preparaten är dyra och de vetenskapliga beläggen för god effekt ännu få. Därför bör de tillsvidare bara bli aktuella att använda dem om kortikosteroider enbart eller i kombination med andra immunmodulerande preparat inte gett tillräckligt god effekt. Vid sarkoidos är *infiximab* det bäst undersökta preparatet. Det är en chimerisk anti-TNF monoklonal antikropp, som binder till TNF och som därigenom teoretiskt kan påverka granulombildningen. Ett par randomiserade kontrollerade studier har utförts och från en av dessa rapporterades viss positiv påverkan på lungfunktionen och lungröntgenbilden vid kronisk lungsarkoidos. Preparatet ges intravenöst var 4 vecka efter en inledande fas med kortare intervaller och dosen brukar vara 5 mg/kg kroppsvikt, men optimal dos och behandlingsintervall är ännu inte säkerställda. Viss risk finns för bland annat allergiska reaktioner, opportunistiska infektioner, hjärtsvikt och eventuellt även malignitetsutveckling. Latent tuberkulos måste ha uteslutits och screening för hepatit ha genomförts. En del patienter kan utveckla antikroppar mot *infiximab* på grund av dess chimera karaktär och därför rekommenderas att en mindre dos av tidigare given immunmodulerare behålls för att motverka antikropps bildning när *infiximab*terapien påbörjas. Hur länge behandlingen bör pågå får bestämmas utifrån kliniskt svar, radiologisk och lungfunktionell utveckling samt eventuella biverkningar. När sjukdomsaktiviteten klingat av eller tillståndet stabiliserats bör behandlingen fortgå ytterligare 6-12 månader varefter intervallen kan glesas ut och dosen därmed reduceras. Återfall efter avslutad behandling har rapporterats. Olika biosimilärer kan utgöra ekonomiskt tilltalande, men ännu vetenskapligt tämligen oprövade alternativ.

Ett preparat som har en beskedligare biverkningsprofil är *adalimumab*, som är en humaniserad anti-TNF monoklonal antikropp. Den ges subcutant med ett par veckors mellanrum. Lämplig dos är ännu osäker. Det protokoll som följts liknar det som använts vid reumatoid artrit, men möjligen kan det protokoll med högre dos som använts vid Crohns sjukdom vara effektivare. I likhet med vad som rapporterats efter *infiximab*terapi så har positiv effekt vid olika extrapulmonella manifestationer rapporterats i öppna studier med *adalimumab*.

Behandlingssteg vid sarkoidos			
Första	Andra	Tredje	Fjärde
prednisolon	metotrexate	infliximab (eller biosimilar)	transplantation
	leflunomid		
	azathioprin		
	inhalationssteroider	adalimumab	
	hydroxiklorokin	rituximab	

Andra möjliga medikamentella behandlingar

Mykofenolatmofetil används i betydande omfattning för immunsuppression efter transplantationer, men har hittills använts i ganska ringa omfattning vid sarkoidos. Det har försökts vid sarkoidos, men ännu utan övertygande effekt.

En rad andra preparat har också provats och då ofta som komplement till *per os* intagna kortikosteroider, men då i små och sällan randomiserade studier. Ett sådant är *cyklofosfamid*, men biverkningsprofilen är ogynnsam och indikationerna mycket snäva. Detta gäller även *talidomid*, som på grund av sin teratogena toxicitet använts i mycket begränsad omfattning och då främst vid avancerade hudförändringar, lupus pernio. Talidomid påverkar frisättningen av TNF α och kan därmed även inverka på granulombildning. Dåsighet och perifer neuropati är besvärande bieffekter. Inte heller *fosfodiesterashämmaren pentoxifyllin*, en annan substans med hämmande inverkan på TNE, har använts i någon större omfattning. En orsak är påtagliga gastrointestinala biverkningar. *Cyclosporin A* har trots dess immunmodulerande egenskaper använts i mycket begränsad omfattning vid sarkoidos. En väsentlig anledning är dels att en randomiserad dubbelblind undersökning inte visade någon additiv lungfunktionsbevarande effekt när preparatet användes tillsammans med prednisolon vid kronisk lungsarkoidos. Dels att preparatet förknippas med allvarlig biverkningsprofil med bland annat risk för opportunistiska infektioner och malignitet.

Även en monoklonal antikropp som riktar sig mot det B-cellsspecifika proteinet CD20 har provats. Behandlingen skulle kunna vara effektiv mot bakgrund av den roll som B-celler antas kunna spela i sjukdomsutvecklingen. Preparatet är dock ännu bara mycket sparsamt provat vid sarkoidos.

I en studie innefattande BAL-undersökning testades effekten av inhalation av en *vasoaktiv intestinal peptid (VIP)* på alveolarmakrofagers frisättning av cytokiner. Trots att de noterades en klar effekt så påverkades inte FVC, men uppföljningstiden var kort och antalet individer i studien var litet. Framtida studier kan tänkas ge tydligare besked.

Fjärde behandlingssteget

Transplantation utgör ett sista alternativ vid avancerad, progredierande lungsarkoidos. Nedsättning av bentäthe-

ten på grund av långvarig kortikosteroidterapi kan utgöra ett problem och därför bör behandlande läkare ha detta i åtanke när kortikosteroider ordineras under längre tid. Det föreligger risk för viss, som regel inte allvarlig, granulombildning i transplantatet, men det är föga förvånande då det sedan länge är känt att det finns en "transmissible agent" vid sarkoidos.

Osteoporosprofylax

Långvarig kortikosteroidbehandling medför betydande risk för osteoporosutveckling, inte minst hos kvinnor i menopausen. Alla patienter som ordineras prednisolon under längre tid bör med jämna intervall undersökas avseende bentätheten. Intervallen kan vara ganska glesta (2-3 år) givet att första undersökningen visar normal täthet.

Substitutions- respektive profylaktisk terapi måste givetvis ges med viss försiktighet till patienter med störd kalciummetabolism, men de flesta torde tolerera bisfosfonatprofylax. Yngre patienter och kvinnor som inte uppnått menopaus behöver inte få bisfosfonat om prednisolondosen är relativt beskedlig (<10 mg). Kalciumsubstitution bör bara ges om serumkalknivåerna är låga eller normala och behandlande läkare måste vara medveten om risken att hyperkalcemi uppstår. Serumkalknivån liksom njurfunktionen ska följas regelbundet.

Sammanfattning

Avsaknaden av solida randomiserade och väl kontrollerade terapistudier vid sarkoidos gör det vanskligt att dra upp strikta riktlinjer för behandlingen. Sjukdomens variabla förlopp och olika uttrycksformer i skilda genetiska populationer försvårar genomförandet av sådana studier, men ambitionen måste ändå vara att i framtiden få till stånd gemensamma internationella behandlingsstudier inte minst när nya, ofta dyrbara läkemedel kommer ut på marknaden. Vi behöver få mer kunskap om vilka preparat som har bäst effekt vid olika former av sarkoidos, i vilka doser de bör ges och under hur lång tid. Ju mer kunskap vi samlar in om sjukdomens utbredning och aktivitet, samt hur den bäst monitoreras hos den enskilde patienten desto säkrare och effektivare kommer vi att kunna rikta terapin.



Referenser

- Israel HL, Fouts DW, Beggs RA. A controlled trial of prednisone treatment of sarcoidosis. *Am Rev Respir Dis* 1973; 107: 609-14.
- Gibson GJ, Prescott RJ, Muers MF et al. British Thoracic Society Sarcoidosis study: effects of long term corticosteroid treatment. *Thorax* 1996; 51: 238-47.
- Zabel P, Entzian P, Dalhoff K, Schlaak M. Pentoxifylline in treatment of sarcoidosis. *Am J Respir Crit Care Med* 1997; 155: 1665-9.
- Wyser CP, van Schalkwyk EM, Alheit B, Bardin PG, Joubert JR. Treatment of progressive pulmonary sarcoidosis with cyclosporin A: a randomized controlled trial. *Am J Respir Crit Care Med* 1997; 156:1571-6.
- Baughman RP, Lower EE. Alternatives to corticosteroids in the treatment of sarcoidosis. *Sarcoidosis Vasc Diffuse Lung Dis* 1997; 14: 121-30.
- Pietinalho A, Tukiainen P, Haahtela T, Persson T, Selroos O. Oral prednisolone followed by inhaled budesonide in newly diagnosed pulmonary sarcoidosis: a double-blind, placebo-controlled multicenter study. Finnish Pulmonary Sarcoidosis Study Group. *Chest* 1999; 116: 424-31.
- Nunley DR, Hattler B, Keenan RJ, Iacono AT, Yousem S, Ohori NP, Dauber JH. Lungtransplantation for end-stage pulmonary sarcoidosis. *Sarcoidosis Vasc Diffuse Lung Dis* 1999; 16: 93-100.
- Müller-Quernheim J, Kienast K, Held M, Pfeifer S, Costabel U. Treatment of chronic sarcoidosis with an azathioprine/prednisolone regimen. *Eur Respir J* 1999; 14(5): 1117-22.
- Baltzan M, Mehta S, Kirkham TH, Cosio MG. Randomized trial of prolonged chloroquine therapy in advanced pulmonary sarcoidosis. *Am J Respir Crit Care Med* 1999; 160(1): 192-7.
- Baughman RP, Winget DB, Lower EE. Methotrexate is steroid sparing in acute sarcoidosis: results of a double blind, randomized trial. *Sarcoidosis Vasc Diffuse Lung Dis* 2000; 17: 60-6.
- Imokawa S, Colby TV, Leslie KO, Helmers RA. Methotrexate pneumonitis: review of the literature and histopathological findings in nine patients. *Eur Respir J* 2000; 15(2): 373-81.
- Pietinalho A, Tukiainen P, Haahtela T, Persson T, Selroos O. Early treatment of stage II sarcoidosis improves 5-year pulmonary function. *Chest* 2002; 121: 24-31.
- Baughman RP, Lower EE. Leflunomide for chronic sarcoidosis. *Sarcoidosis Vasc Diffuse Lung Dis* 2004; 21: 43-8.
- Doty JD, Mazur JE, Judson MA. Treatment of sarcoidosis with infliximab. *Chest* 2005; 127(3): 1064-71.
- Rossmann MD, Newman LS, Baughman RP et al. A double-blind, randomized, placebo-controlled trial of infliximab in patients with active pulmonary sarcoidosis. *Sarcoidosis Vasc Diffuse Lung Dis* 2006; 23: 201-8.
- Baughman RP, Drent M, Kavuru M et al. Sarcoidosis Investigators Infliximab therapy in patients with chronic sarcoidosis and pulmonary involvement. *Am J Respir Crit Care Med* 2006; 174: 795-802.
- Judson MA, Silvestri J, Hartung C, Byars T, Cox CE. The effect of thalidomide on corticosteroid-dependent pulmonary sarcoidosis. *Sarc Vasc Diffuse Lung Dis* 2006; 23(1): 51-7.
- Prasse A, Zissel G, Lutzen N et al. Inhaled vasoactive intestinal peptide exerts immunoregulatory effects in sarcoidosis. *Am J Respir Crit Care Med* 2010; 182(4): 540-8.
- Baughman RP, Culver DA, Judson MA. A concise review of pulmonary sarcoidosis. *Am J Respir Crit Care Med* 2011; 183: 573-81.
- Kamphuis LS, Lam-Tse WK, Dik WA et al. Efficacy of adalimumab in chronically active and symptomatic patients with sarcoidosis. *Am J Respir Crit Care Med* 2011; 184: 1214-6.
- Erckens RJ, Mostard RL, Wijnen PA, Schouten JS, Drent M. Adalimumab successful in sarcoidosis patients with refractory chronic non-infectious uveitis. *Graefes Arch Clin Exp Ophthalmology* 2012; 250(5): 713-20.
- Brill AK, Ott SR, Geiser T. Effect and safety of mycophenolate mofetil in chronic pulmonary sarcoidosis: a retrospective study. *Respiration* 2012; PMID 23295253.
- Baughman RP, Nunes H, Sweiss NJ, Lower EE. Established and experimental therapy of pulmonary sarcoidosis. *Eur Respir J* 2013; 41(6): 1424-38.
- Drent M, Cremers JP, Jansen TL, Baughman RP. Practical eminence and experience-based recommendations for the use of TNF-alpha inhibitors in sarcoidosis. *Sarcoidosis Vasc Diffuse Lung Dis* 2014; 31(2): 91-107.
- Vorselaars AD, Cremers JP, Grutters JC, Drent M. Cytotoxic agents in sarcoidosis: which one should we choose? *Curr Opin Pulm Med* 2014; 20(5): 479-87.

På nästa sida finns ett förslag till behandlingsschema som används då kortikosteroider ordineras vid sarkoidos vid Nya Karolinska Universitetssjukhuset, Lung Allergi, i Solna.

Patientinformation

Kortikosteroidbehandling vid lungsarkoidos

Behandlingsschemat justeras utifrån enskilda patienters förutsättningar.

Ibland föreligger indikation för peroral behandling med kortikosteroider (oftast Prednisolon[®]) vid sarkoidos, som har engagerat bland annat lungvävnaden. Vanligen rekommenderas minst årslång behandling, som inleds med relativt hög dos varefter denna successivt trappas ner. Skulle sjukdomen försämras när Prednisolondosen är låg eller visa tecken på aktivering sedan tablettbehandlingen upphört kan det bli aktuellt med förnyad behandling. Vanligen ges då en dos, som motsvarar den som senast föreföll hålla sjukdomen under kontroll.

Kortisonbehandlingen kan vara förknippad med en del *bieffekter*, varav viktökning kanske är den för patienten mest påtagliga. Det förekommer också att man får ökad mängd acne, blodtrycket kan stiga, humöret svänga och i enstaka fall utlöses en latent diabetes mellitus. Dessutom upplever en del patienter obehagskänsla ifrån magen och därför kombineras ofta kortisonbehandlingen, i alla fall under de inledande månaderna, med medicin som skyddar

magen (exempelvis Lanzo[®], Omeprazol[®] eller Novalucol[®]). I samband med att en längre tids kortisonbehandling planeras brukar också en bentäthetsmätning utföras (en slags röntgenundersökning). Om bentätheten är låg ordinerar ofta tablettbehandling en gång i veckan med så kallade bisfosfonater (ex. Alenat[®], Fosamax[®]) och tillförelse av kalk i tablettform kan också bli aktuell för att stärka skelettet. Vid eventuella biverkningar bör Du diskutera dessa med den behandlande doktorn.

För patienter som under några veckors tid behandlats med relativt höga doser av kortison är det viktigt att känna till att ett plötsligt utsättande av medicinen kan vara förenat med risker. Preparatet bör därför successivt trappas ut om behandlingen av något skäl ska upphöra och det bör göras i samråd med behandlande läkare. Vid infektioner eller inför exempelvis kirurgiska ingrepp kan kortison dosen temporärt behöva höjas under en kortare period. Du ska därför upplysa sjukvårdspersonal som Du kommer i kontakt med om att Du behandlas med kortison.

Nedan följer ett **Prednisolonschema**, som rekommenderas vid behandling av patienter med lungsarkoidos. Det kan behöva modifieras i enskilda fall.

Prednisolonschema		
Vecka 1–2	tabl Prednisolon 5 mg	6 tabletter på morgonen
Vecka 3–4	tabl Prednisolon 5 mg	5 tabletter på morgonen
Vecka 5–6	tabl Prednisolon 5 mg	4 tabletter på morgonen
Följande 3 månader	tabl Prednisolon 5 mg	3 tabletter på morgonen
Följande 6 månader	tabl Prednisolon 5 mg	2 tabletter på morgonen
Följande månad	tabl Prednisolon 5 mg	1 tablett på morgonen
Följande månad	tabl Prednisolon 5 mg	1/2 tablett på morgonen

Naturförlopp och prognos

Johan Grunewald, Anders Planck

Naturförloppet vid sarkoidos är svårt att bestämma eftersom flertalet patienter behandlas med främst kortikosteroider i samband med klinisk sjukdomsprogress, och det därtill tycks föreligga stora individuella skillnader. Sjukdomen upptäcks ibland av en slump hos patienter utan några symptom. Man brukar man ange att omkring 2/3 av patienterna spontant tillfrisknar och att andelen patienter med en kronisk eller progressiv sjukdom är omkring 10-30%. Uppskattningsvis 10-15% av sarkoidospatienterna utvecklar fibros i lungorna. Knappt hälften av alla patienter behöver behandling, oftast med kortikosteroider. Dödligheten i sarkoidos är svårskattad men mortaliteten har beräknats till mellan 1 och 5%. Den beror främst på respiratorisk insufficiens, hjärtsarkoidos eller engagemang av CNS. I Skandinavien, med en stor andel patienter med god prognos, har mortaliteten beräknats till cirka 1%. I Japan har 75% av dödsfallen beräknats bero på hjärtsarkoidos, men i USA ligger motsvarande siffror lägre. Eftersom hjärtsarkoidos är ett potentiellt dödligt tillstånd rekommenderas i Sverige screening med vilo-EKG i samband med insjuknandet och därutöver vid behov på misstanke om hjärtengagemang vid symptom som palpitationer, svimning mm (se avsnitt om Hjärtsarkoidos).

Spontan remission sker vanligen inom två år efter insjuknandet (85%), och patienter som uppvisar tecken på kvarstående sjukdom > 2 år efter insjuknande får ofta en kronisk/progressiv sjukdom. Mindre än 10% av de patienter som går i spontan remission får återfall. Patientens etniska tillhörighet spelar roll för prognosen. Afro-amerikaner har jämfört med vita amerikaner högre grad av extrapulmonella sjukdomsmanifestationer, oftare en kronisk progressiv sjukdom, sämre långtidsprognos, och större antal återfall.

Betydelse av kliniska symptom

Akut sarkoidos med feber, bilaterala fotledsartritter och/eller knölrös samt bilaterala hiluslymfom med eller utan samtidigt parenkymfiltrat (Löfgrens syndrom (LS)) förknippas med god prognos och omkring 80% går i spontan remission. Bland HLA-DRB1*03positiva LS patienter går > 95% i remission inom två år. Syndromet uppträder främst bland kaukasier (20-30%), men mindre ofta bland färgade (4%) individer med sarkoidos. Medan knölrös och feber ofta klingar av inom 1-2 månader efter insjuknandet, kan de förstörade lymfkörtlarna (ofta i hilusområdet) kvarstå i mer än ett år. Behandling med kortikosteroider behövs sällan vid Löfgrens syndrom.

En rad symptom associerar istället med ett kroniskt och ibland progressivt sjukdomsförlopp (Faktaruta 1).

Betydelse av lungröntgenfynd

En lång rad studier har visat att utbredningen av inflammation i lungorna enligt klassificering med lungröntgen i sta-

Faktaruta 1

Kliniska symptom som associerar till ett kroniskt sjukdomsförlopp:

- Smygande insjuknande
- Lupus pernio
- Kronisk uveit
- Ålder >40 år vid insjuknande
- Kronisk hyperkalcemi
- Nefrokalcinos
- Progressiv lungsarkoidos
- Engagemang av näslemhinna
- Bencystor
- Neurosarkoidos
- Hjärtengagemang

dium I-IV associerar med sjukdomens prognos. Stadium I, med röntgenologiska tecken enbart på förstörade bilaterala hiluskörtlar, är starkt kopplat till god prognos. I en stor studie av Hillerdal och kollegor på totalt 505 sarkoidospatienter i Uppsala visades att 82% av dessa patienter tillfrisknat efter 5 år. Milman och Selroos visade snarlika resultat i sin undersökning, där man sammanställt resultat från studier av sarkoidos i Danmark, Sverige och Finland mellan 1950-1982; även här rapporterades 82% av patienterna tillfriskna spontant inom 5 år.

Bland patienter med stadium II, där lungröntgen förutom svullna lymfkörtlar visar tecken på engagemang av lungparenkymet, tillfrisknade i Hillerdals studie 68.3% inom 5 år. I Milman och Selroos undersökning var motsvarande siffra 66%. Bland patienter med lungröntgenstadium III, med engagemang av lungparenkymet och med normalstora lymfkörtlar, hade 33% (Hillerdal) respektive 30% (Milman och Selroos) tillfrisknat efter 5 års uppföljning. I andra studier har motsvarande siffror angetts till endast 10 - 20%.

Betydelse av fynd i BAL vätska

Ännu finns ingen enkel, kliniskt användbar prognostisk markör i bronkoalveolärt lavage (BAL) vätska. En CD4/CD8 kvot (>3.5) i BAL vätska stödjer starkt diagnosen sarkoidos och hög kvot ses ofta vid akut sarkoidos (Löfgrens syndrom). Den är då kopplad till god prognos. Låg cellkoncentration i BAL vätska har också associerats till god prognos. Hög andel lymfocyter i BAL vätskan har rapporterats vara kopplad till sämre prognos, men det finns också studier som visat motsatta resultat. Kanske kan i framtiden vissa proteiner av betydelse för granulom- och fibrosbildning såsom TNF α respektive CCL18 komma att användas

Faktaruta 2. Modern respektive äldre HLA nomenklatur samt association till klinik i Sverige

Modern nomenklatur	Äldre nomenklatur	Klinisk koppling
HLA-DRB1*03	HLA-DR3	Associerar med god prognos
HLA-DRB1*04	HLA-DR4	Associerar med ögonsarkoidos
HLA-DRB1*14	HLA-DR14	Associerar med kronisk sjukdom
HLA-DRB1*15	HLA-DR15	Associerar med kronisk sjukdom

som markörer för lungfibros. TGF β är ett signalämne med immundämpande funktioner och som befunnits associera med spontant tillfrisknande. Någon kliniskt användbar prognostisk markör som bygger på sambandet mellan höga nivåer av TGF β och tillfrisknande har dock (ännu) inte framställts. Löslig receptor för IL-2, en cytokin som är viktig för stimulering av T lymfocyter och som rapporterats associera med progressiv sjukdom, har också föreslagits som en möjlig kliniskt användbar biomarkör, men har heller inte kommit i kliniskt bruk.

Betydelse av genetiska faktorer

Vid sarkoidos finns starka associationer mellan vissa varianter av HLA molekyler (alleler) och sjukdomens förlopp. I Sverige är kopplingarna starkast mellan HLA-DRB1*03 (DR3) och god prognos, i synnerhet bland patienter med LS, samt mellan HLA-DRB1*14 (DR14) respektive DRB1*15 (DR15) och kronisk sjukdom. En stark koppling mellan DRB1*04 (DR4) och ögonsarkoidos har också rapporterats (se Faktaruta 2).

Slutsatsen är att HLA klass II typning (HLA-DR) ger relevant information rörande prognos och organengagemang vid sarkoidos. I kombination med kliniska upplysningar leder HLA-typning till att man med god säkerhet kan förutsäga sjukdomens förlopp. HLA klass II typning utförs exempelvis vid Klinisk Immunologi, Karolinska Universitetssjukhuset i Huddinge (tel 08 58585800).

Betydelse av serum ACE

Angiotensin-converting enzyme (ACE) är ett metalloprotein som uttrycks i flera av kroppens organ, bla i lungans endotelceller där det katalyserar omvandlingen av angiotensin I till angiotensin II. Vid sarkoidos, liksom vid flera andra granulomatösa sjukdomar, uttrycks ACE också av granulomens epiteloïdceller, ett uttryck vars patogenetiska betydelse ännu är oklart. Sannolikt avspeglar nivåerna av serum-ACE mängden granulom i kroppen. ACE-aktiviteten påverkas också av andra faktorer, bland annat av en polymorfism i ACE-genen liksom av läkemedelsbehandling med steroider och ACE-hämmare (som båda reducerar aktiviteten).

Flera försök att relatera serum-ACE till prognosen vid sarkoidos har presenterats. I en studie noterades en korrelation mellan patienternas maximala serum-ACE under en längre tids uppföljning och durationen av aktiv sjukdom. En annan grupp föreslog att en ökning av ACE-aktiviteten hos patienter med stabil sjukdom predikerar en klinisk försämring. Sammanfattningsvis saknas dock övertygande stöd för säker bedömning av prognos med hjälp av serum-ACE.

Upprepade analyser av serum-ACE hos en enskild patient kan ändå bidra med information rörande sjukdomsaktiviteten, vilket kan vara särskilt värdefullt om den klinisk-radiologiska bilden är svårbedömd.

Referenser

- Grönhagen-Riska C, Selroos O. Angiotensin converting enzyme. IV. Changes in serum activity and in lysozyme concentrations as indicators of the course of untreated sarcoidosis. *Scand J Respir Dis* 1979; 60(6): 337-44.
- Crystal RG, Bitterman PB, Rennard SI, Hance AJ, Keogh BA. Interstitial lung diseases of unknown cause. Disorders characterized by chronic inflammation of the lower respiratory tract. *N Engl J Med* 1984; 310(4): 235-44.
- Hillerdal G, Nou E, Osterman K, Schmekel B. Sarcoidosis: epidemiology and prognosis. A 15-year European study. *Am Rev Respir Dis* 1984; 130(1): 29-32.
- Milman N, Selroos O. Pulmonary sarcoidosis in the Nordic countries 1950-1982. II. Course and prognosis. *Sarcoidosis* 1990; 7(2): 113-8.
- Milman N, Selroos O. Pulmonary sarcoidosis in the Nordic countries 1950-1982. Epidemiology and clinical picture. *Sarcoidosis* 1990; 7(1): 50-7.
- Takada K, Ina Y, Noda M, Sato T, Yamamoto M, Morishita M. The clinical course and prognosis of patients with severe, moderate or mild sarcoidosis. *J Clin Epidemiol*. 1993; 46(4):359-66.
- Drent M, van Velzen-Blad H, Diamant M, Hoogsteden HC, van den Bosch JM. Relationship between presentation of sarcoidosis and T lymphocyte profile. A study in bronchoalveolar lavage fluid. *Chest* 1993; 104(3): 795-800.
- Zissel G, Homolka J, Schlaak J, Schlaak M, Muller-Quernheim J. Anti-inflammatory cytokine release by alveolar macrophages in pulmonary sarcoidosis. *Am J Respir Crit Care Med* 1996; 154(3 Pt 1): 713-9.
- Ziegenhagen MW, Benner UK, Zissel G, Zabel P, Schlaak M, Muller-Quernheim J. Sarcoidosis: TNF-alpha release from alveolar macrophages and serum level of sIL-2R are prognostic markers. *Am J Respir Crit Care Med* 1997; 156(5): 1586-92.
- Berlin M, Fogdell-Hahn A, Olerup O, Eklund A, Grunewald J. HLA-DR predicts the prognosis in Scandinavian patients with pulmonary sarcoidosis. *Am J Respir Crit Care Med* 1997; 156(5): 1601-5.
- Hunninghake GW, Costabel U, Ando M et al. ATS/ERS/WASOG statement on sarcoidosis. American Thoracic Society/European Respiratory Society/World Association of Sarcoidosis and other Granulomatous Disorders. *Sarcoidosis Vasc Diffuse Lung Dis* 1999; 6(2): 149-73.
- Drent M, Jacobs JA, de Vries J, Lamers RJ, Liem IH, Wouters EF. Does the cellular bronchoalveolar lavage fluid profile reflect the severity of sarcoidosis? *Eur Respir J* 1999; 13(6): 1338-44.
- Hunninghake GW, Costabel U, Ando M, Baughman R, Cordier J, du Bois R, Eklund A, Kitaichi M, Lynch J, Rizzato G, Rose C, Selroos O, Semenzato G, Sharma OP. ATS/ERS/WASOG statement on sarcoidosis. American Thoracic Society/European Respiratory Society/World Association of Sarcoidosis and other Granulomatous Disorders. *Sarcoidosis Vasc Diffuse Lung Dis* 1999; 16(2): 149-73.
- Grunewald J, Eklund A. Lofgren's syndrome: human leukocyte antigen strongly influences the disease course. *Am J Respir Crit Care Med* 2009; 179(4): 307-12.
- Darlington P, Tallstedt L, Padyukov L et al. HLA-DRB1* alleles and symptoms associated with Heerfordt's syndrome in sarcoidosis. *Eur Respir J* 2011; 38(5): 1151-7.